

Testimonio gráfico y forense Gaza

(22 de abril – 27 de julio de 2025)

Fotografías tomadas por **Raúl Incertis Jarillo**, médico de urgencias y anestesista, voluntario con la ONG **Glia**, una organización afiliada a los **Equipos Médicos de Emergencias de la OMS** en Gaza. La información sobre los pacientes o personas que aparecen en las fotografías proviene de la misma fuente.

Correo electrónico: raulinja@gmail.com
Teléfono: +34 656888285
Sitio web de Glia: <https://glia.org>
Sitio web de la OMS: <https://www.who.int>

Nota informativa: Además de su labor asistencial, los Equipos Médicos de Emergencias en Gaza, formados por personal internacional, llevan a cabo la descripción y registro –en el caso de lesiones traumáticas– del tipo de heridas y mecanismos lesionales que han podido ser verificados en el curso de la atención a los pacientes heridos. Dichas observaciones quedan recogidas en formularios creados para tal fin por la OMS, que es el organismo que los emite y los recibe.

En este mismo sentido, las autoridades sanitarias del Ministerio de Sanidad de Gaza autorizan e instan a los trabajadores internacionales a tomar fotografías que puedan reflejar la situación actual de los hospitales de la franja. Dicha autorización se refiere de manera particular, pero no exclusiva, a la toma de fotografías de pacientes que presentan lesiones traumáticas.



Imagen 1: La familia de María, de 13 años, la lleva a la morgue del Hospital Indonesio. En el mismo ataque del ejército israelí murieron sus padres y todos sus hermanos. (Jabalia, 22 de abril de 2025).



Imagen 2: Trabajadores de de la Protección Civil esperan en Urgencias mientras algunos de sus compañeros, heridos, son atendidos. Los rescatistas fueron bombardeados mientras socorrían a civiles atrapados en un edificio que había sido bombardeado previamente. (Jabalia, 22 de abril de 2025).

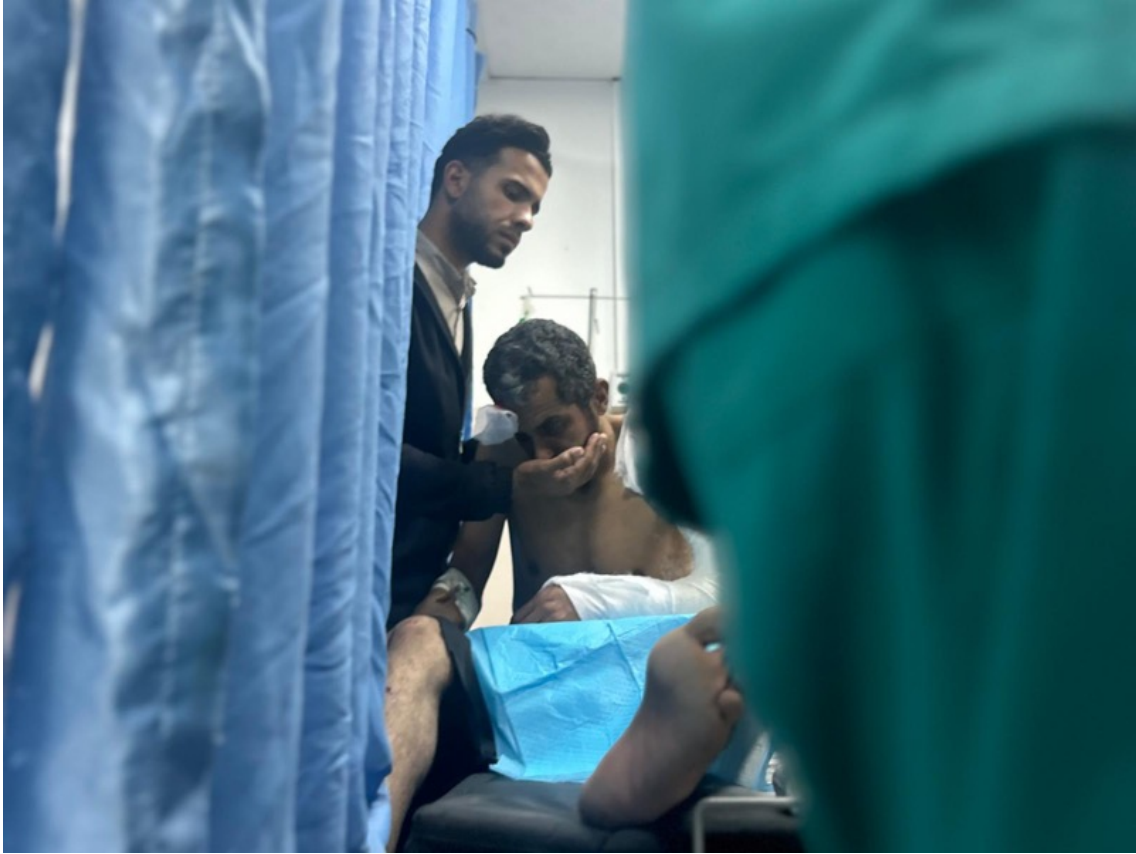

Imagen 3: Trabajador de la Protección Civil herido por los efectos de un bombardeo israelí mientras realizaba su labor de rescatar civiles atrapados entre los escombros de un edificio bombardeado previamente por el mismo ejército. (Jabalia, 22 de abril de 2025).

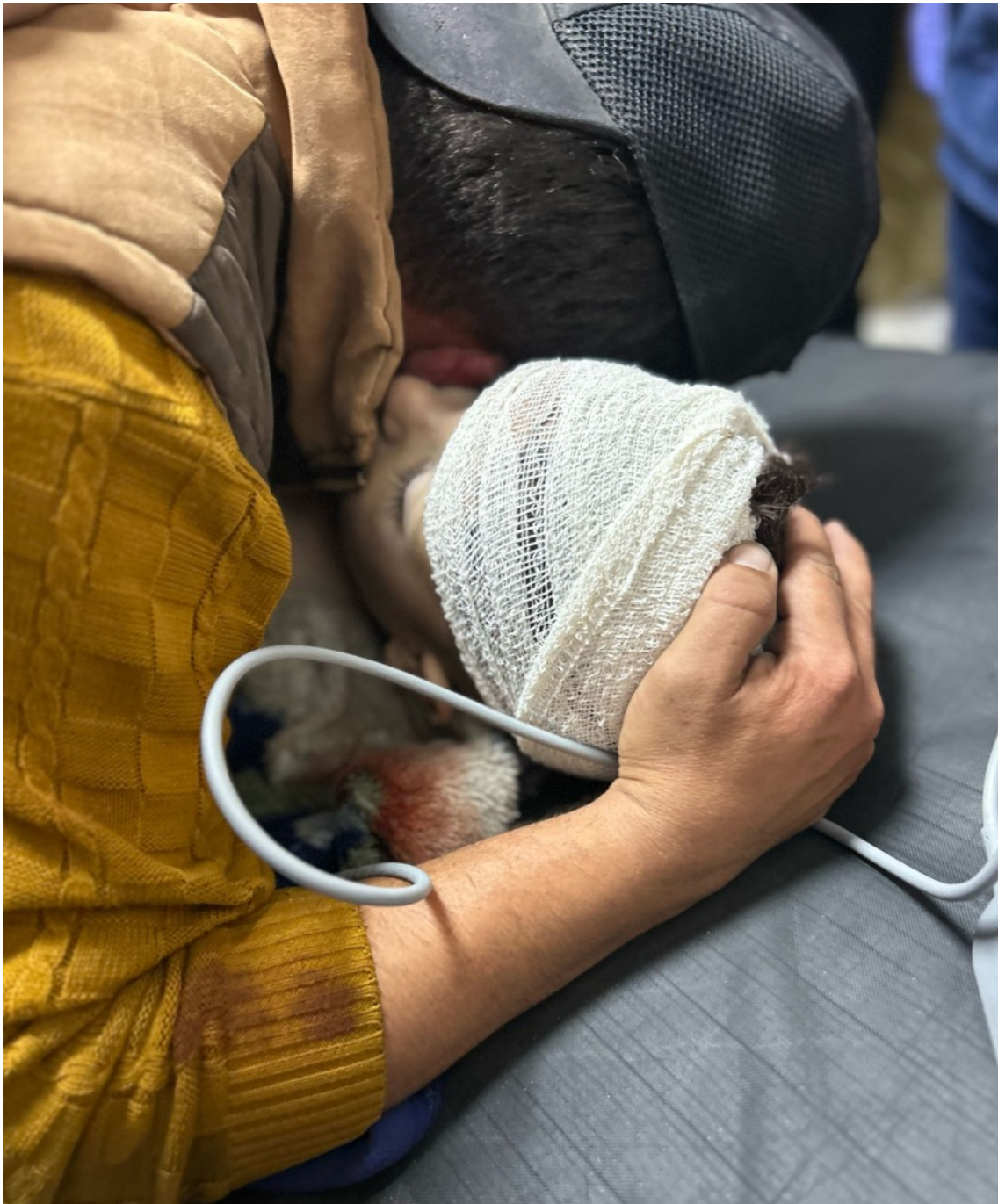

Imagen 4: El tío de Omar llora su muerte prematura a los 5 años. En el bombardeo también murió su padre. Su madre, herida, se queda sola, ya que no tenía otros hijos. Durante más de diez años intentó quedarse embarazada, hasta que finalmente lo logró con Omar. (Jabalia, 23 de abril de 2025).



Imagen 5: El tío de Omar, el niño de 5 años a quien lleva en brazos y que fue asesinado por el ejército israelí, pide ser grabado para enviar un mensaje a Netanyahu y a los países árabes. (Jabalia, 23 de abril de 2025).



Imagen 6: El dolor de una madre y un hermano por la muerte de un joven de 15 años, asesinado por el ejército israelí en un bombardeo. Otro chico de edad similar también murió. Ambos fallecieron por las heridas provocadas por el impacto de la metralla. (Jabalia, 23 de abril de 2025).



Imagen 7: La familia de Noor, de 14 años, la cubre con una manta en la morgue del Hospital Indonesio tras ser asesinada por el ejército israelí en un bombardeo. (Jabalia, 24 de abril de 2025).

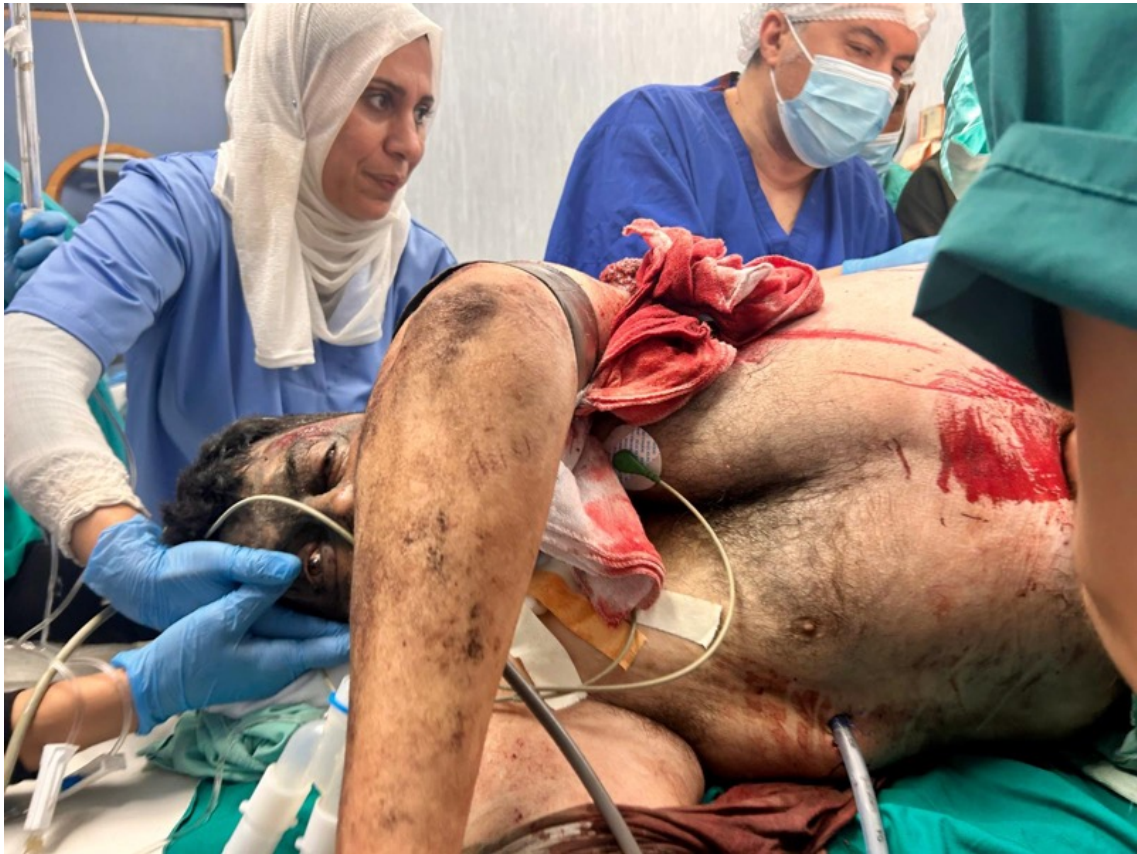

Imagen 8: Shadi, de 42 años y gravemente herido en un bombardeo israelí, en la mesa de operaciones durante una cirugía para intentar salvarle la vida. Fallecería a las pocas horas en la UCI. (Jabalia, 24 de abril de 2025).

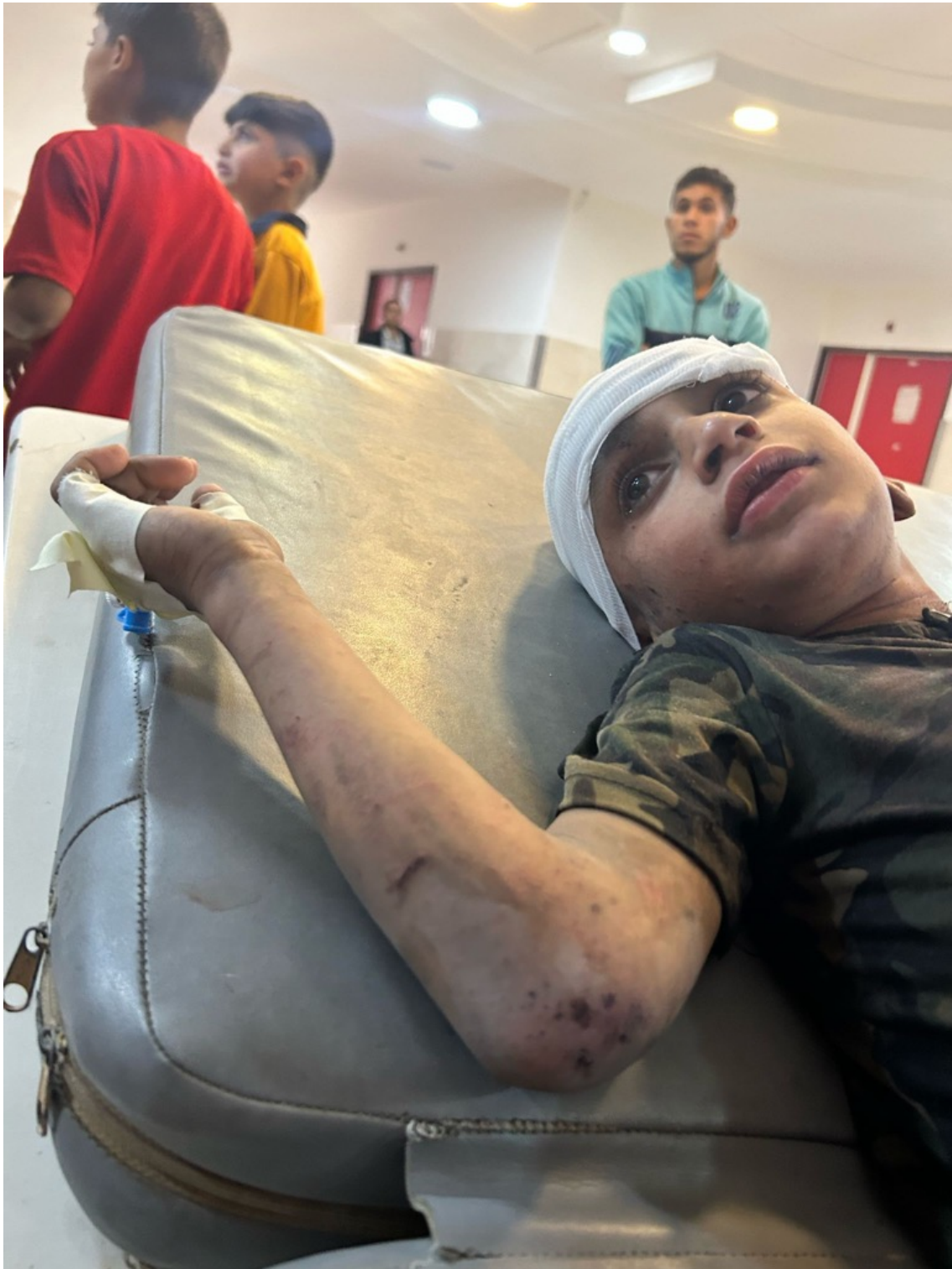

Imagen 9: Id, de 7 años, herido tras un bombardeo israelí, en la entrada de la sala de radiodiagnóstico. (Jabalia, 24 de abril de 2025).

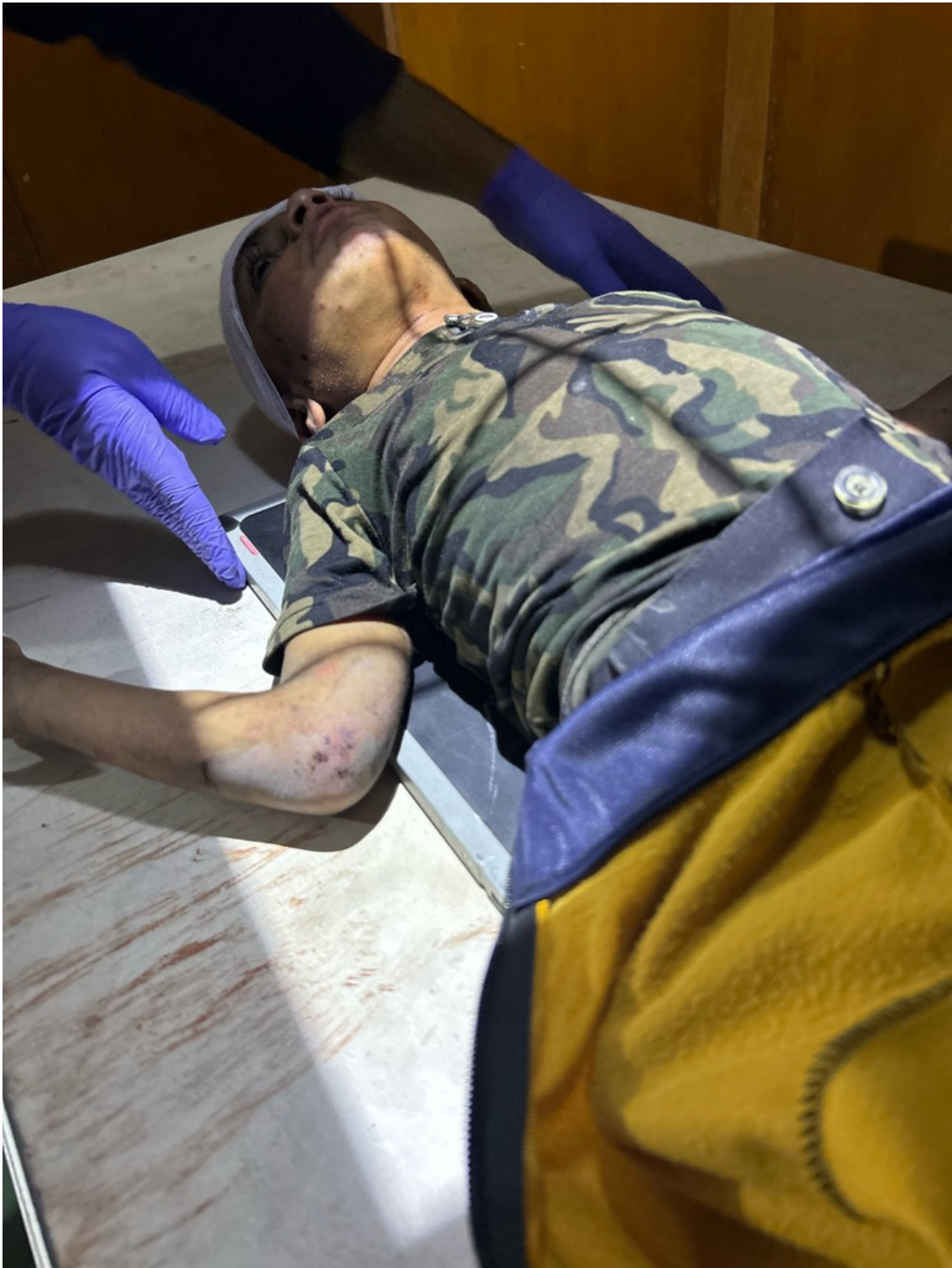

Imagen 10: Id, de 7 años, herido tras un bombardeo israelí, durante una exploración radiológica. Presenta heridas superficiales en la cabeza, brazos y piernas, y fracturas óseas en el brazo derecho. (Jabalia, 24 de abril de 2025).

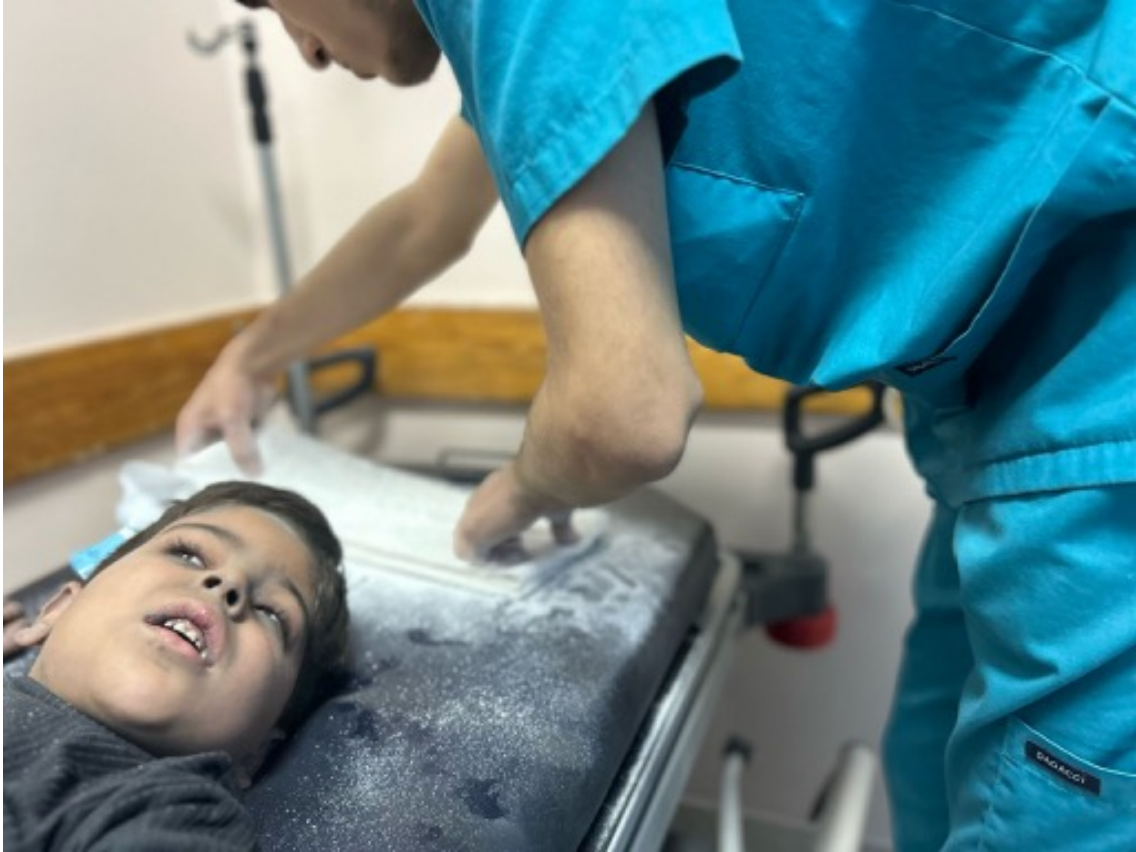

Imagen 11: Ismail, de 5 años, es atendido en la sala de Urgencias tras un bombardeo israelí. Tiene el brazo derecho roto y múltiples contusiones. (Jabalia, 24 de abril de 2025).

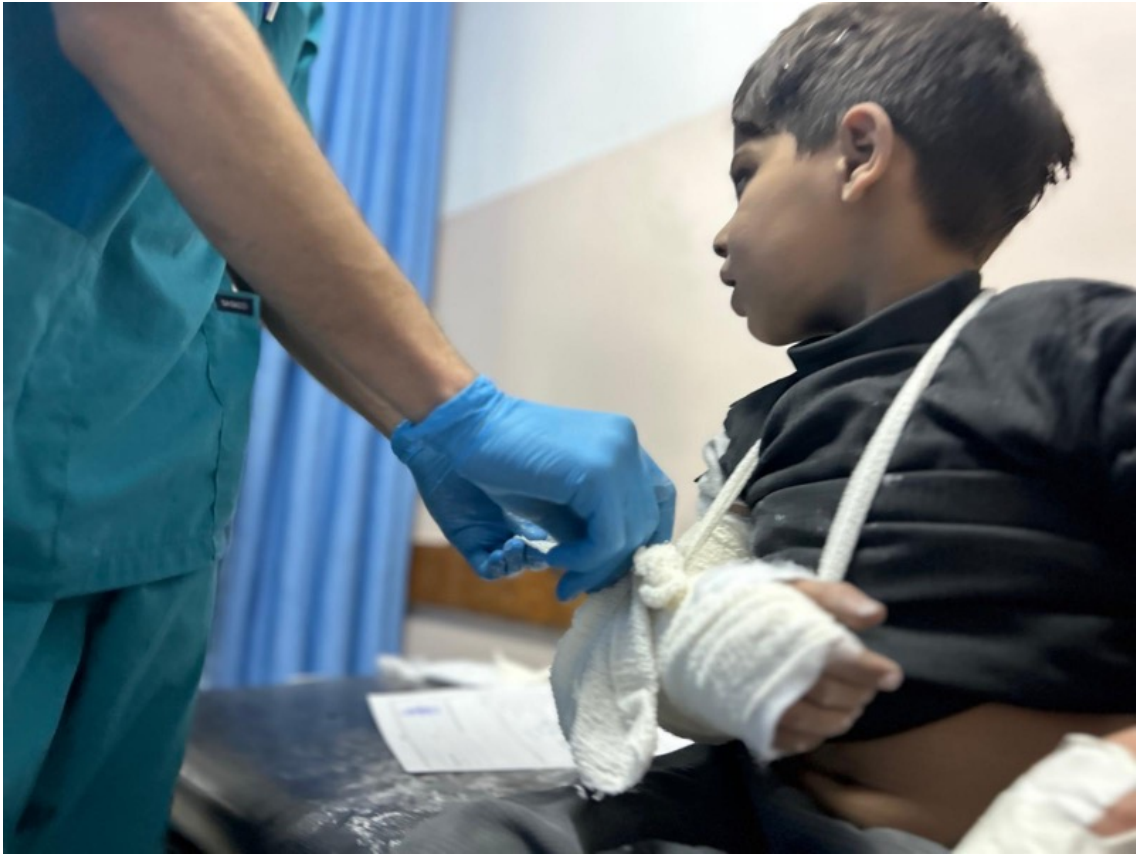

Imagen 12: Ismail, de 5 años, con el brazo recién enyesado tras haber sido fracturado en un bombardeo israelí. (Jabalia, 24 de abril de 2025).

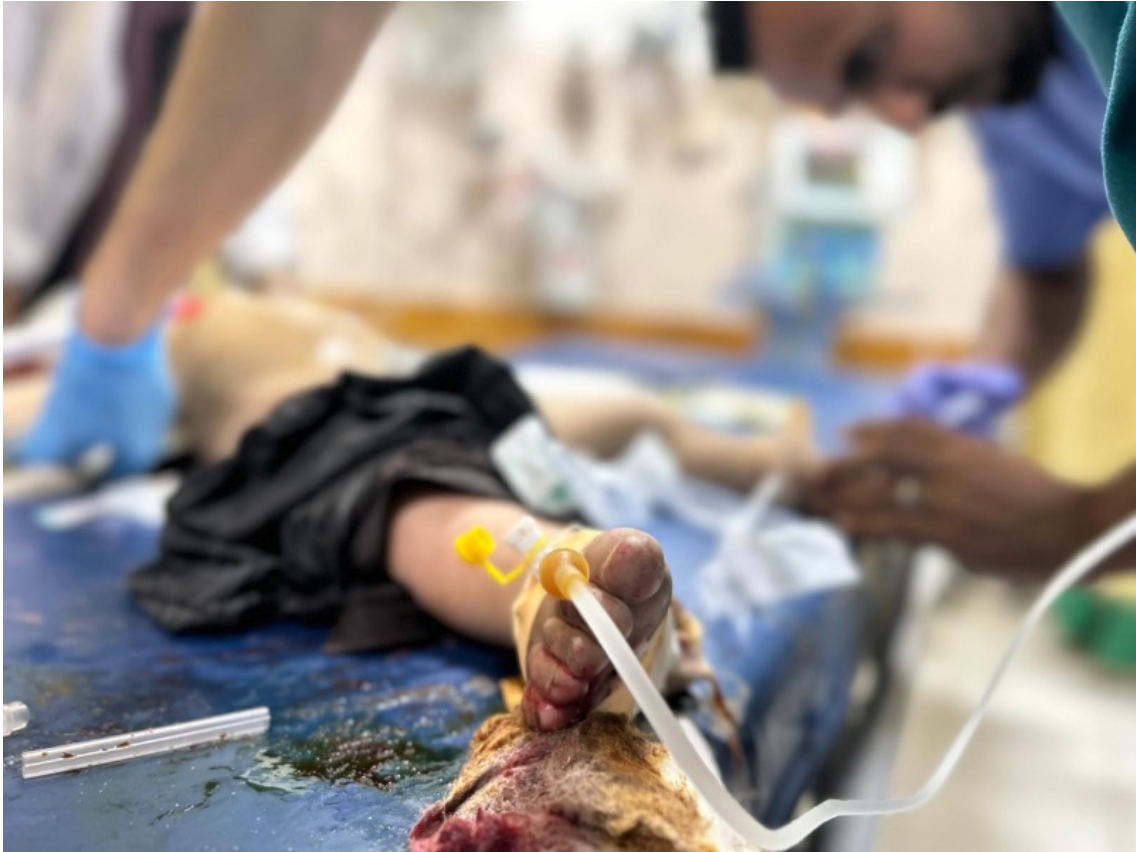

Imagen 13: Zein Mohammed, de 1 año, es tratado en el box de críticos tras un bombardeo israelí. Presenta un traumatismo craneoencefálico severo y hemotórax bilateral. (Jabalia, 24 de abril de 2025).

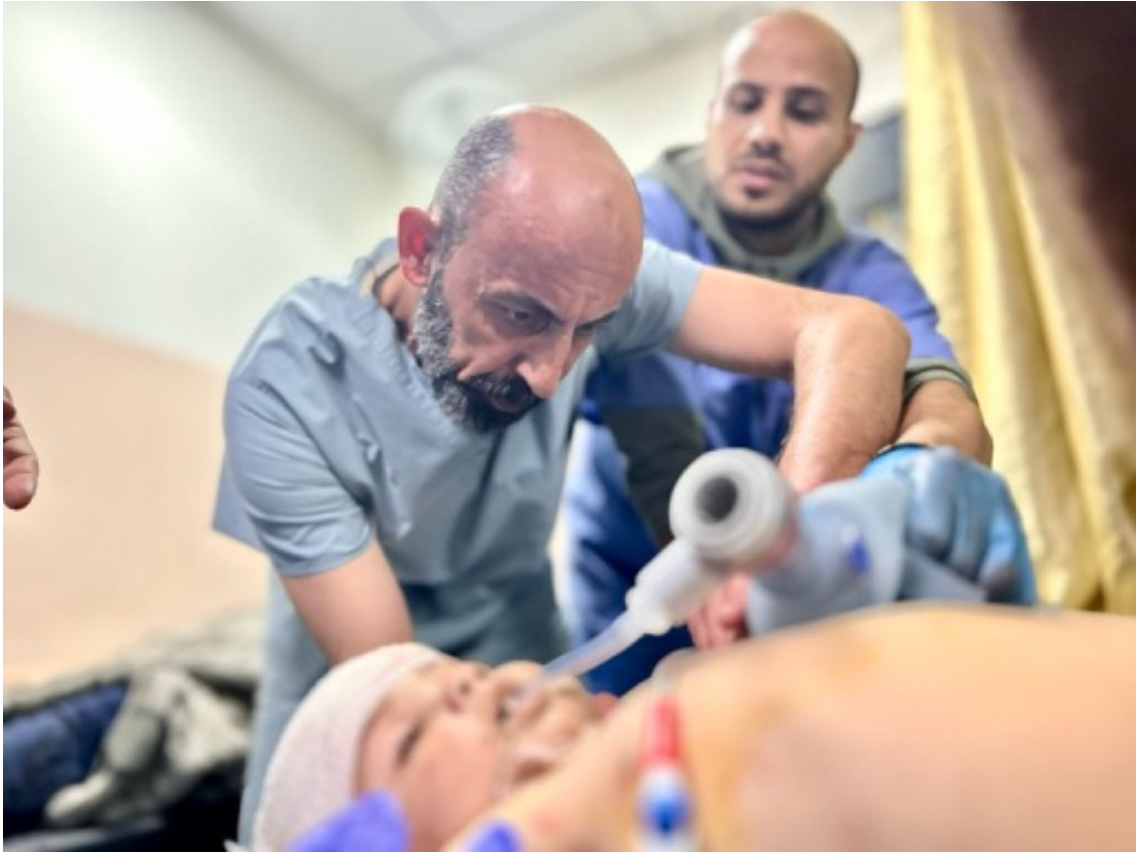

Imagen 14: El doctor Mohammed Tahir intenta canalizar una vena en el cuello de Zein Mohammed, de 1 año, gravemente herido tras un bombardeo israelí. (Jabalia, 24 de abril de 2025).



Imagen 15: Cuerpo sin vida de Zein Mohammed, de 1 año de edad, tras ser atacado por el ejército israelí. Durante más de dos horas varios profesionales sanitarios trabajaron exclusivamente sobre él, sin éxito. (Jabalia, 24 de abril de 2025).

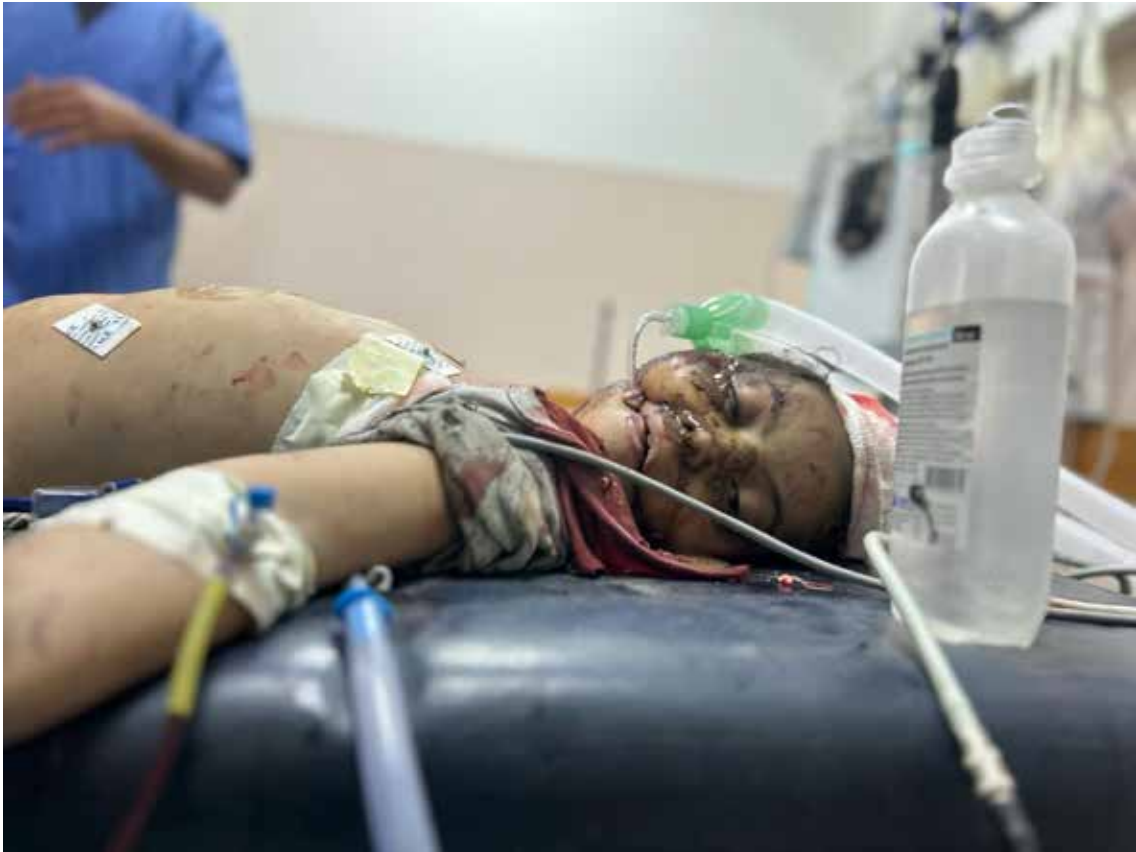

Imagen 16: Shahed, niña de 6 años, es atendida de urgencia tras un bombardeo que la mutiló y le causó un traumatismo craneoencefálico grave. Murió pocas horas después. (Jabalia, 28 de abril de 2025).



Imagen 17: Brazo derecho, amputado y parcialmente carbonizado, de Shaed, niña de 6 años herida tras un bombardeo israelí. Falleció a las pocas horas de su atención. (Jabalia, 28 de abril de 2025).



Imagen 18: Camiseta de Shahed, niña de 6 años, en el suelo del box de críticos. Un bombardeo israelí le causó mutilaciones y un traumatismo craneoencefálico grave. Falleció pocas horas más tarde. (Jabalia, 28 de abril de 2025).

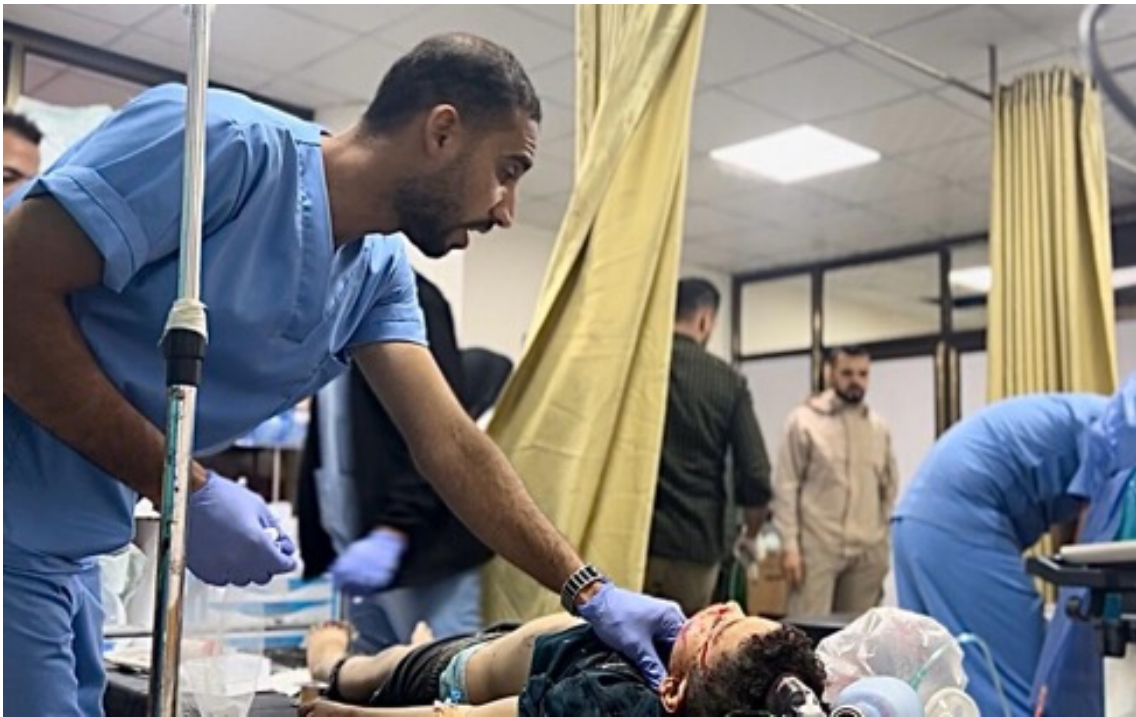

Imagen 19: Cuerpo sin vida de Mohanad, de 2 años, que llegó todavía vivo junto a su hermana Shahed tras un bombardeo israelí sobre su casa. Su hermana murió poco después. El ataque aniquiló a toda la familia: padres y hermanos. (Jabalia, 28 de abril de 2025).

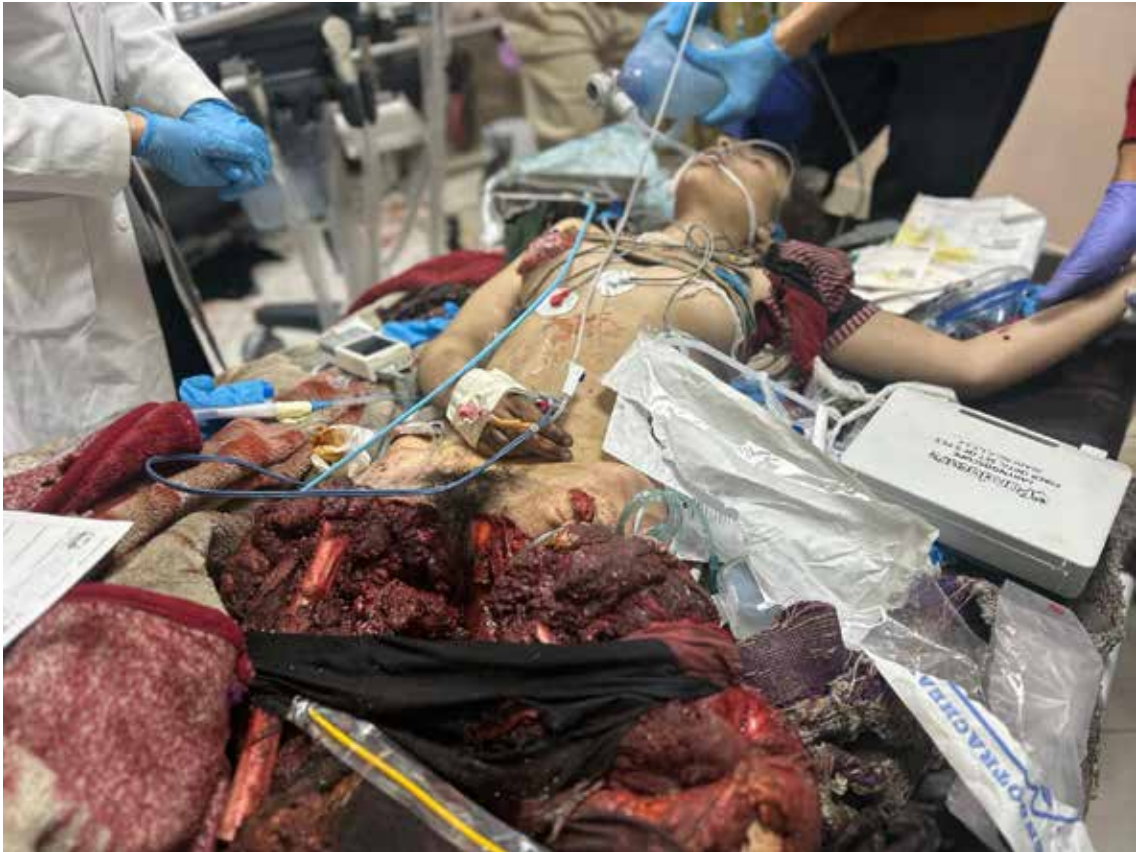

Imagen 20: Amal, de 15 años, es atendida en Urgencias tras a haber sufrido un bombardeo. Presenta amputación bilateral de ambas piernas a la altura de las ingles. Fallecería pocas horas después de su llegada al hospital. (Jabalia, 28 de abril de 2025).



Imagen 21: Un familiar de Ziad, un joven asesinado por el ejército israelí en un bombardeo, llora frente a su cadáver amortajado. (Jabalia, 29 de abril de 2025).



Imagen 22: Los familiares de Mohammed, un joven asesinado por el ejército israelí en un bombardeo, adecentan su cuerpo sin vida en la morgue del Hospital Indonesio. (Jabalia, 29 de abril de 2025).



Imagen 23: La madre de Mohammed, un joven asesinado por el ejército israelí en un bombardeo, llora su muerte. Era su único hijo. (Jabalia, 29 de abril de 2025).

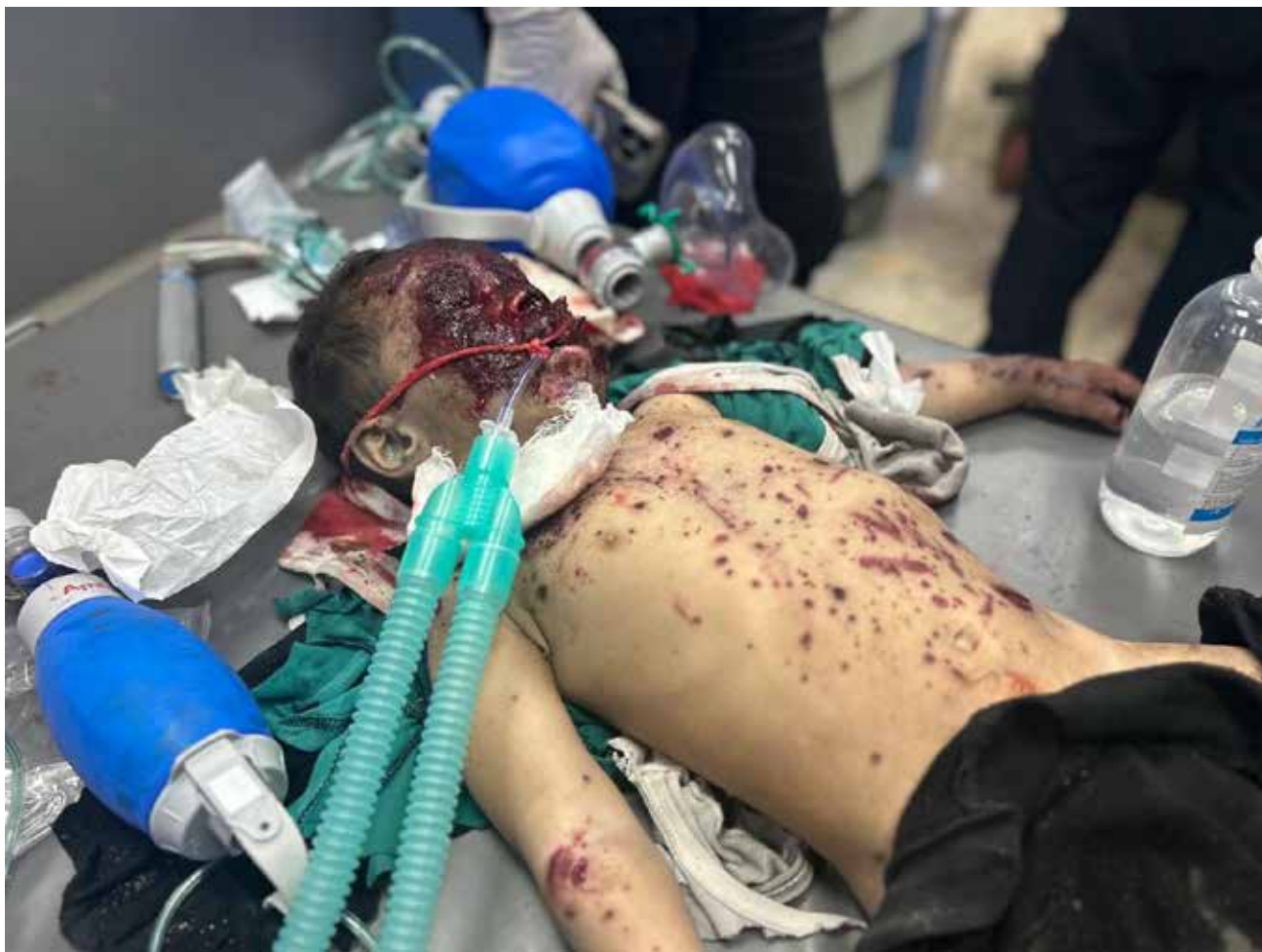

Imagen 24: Haitham, de 2 años, gravemente herido por un bombardeo israelí. Presenta traumatismo craneoencefálico severo, con abrasión del rostro, y múltiples perforaciones y heridas superficiales por metralla. (Jan Yunis, 1 de mayo de 2025).



Imagen 25: Suelo de uno de los quirófanos del Hospital Nasser durante la operación a Nabil, de 46 años. Sufrió amputación bilateral de piernas a nivel del muslo tras la explosión de una bomba israelí. Unos meses antes, otro ataque le había amputado el brazo izquierdo. Debido a la extensa pérdida de sangre, sus posibilidades de sobrevivir son muy reducidas. (Jan Yunis, 4 de mayo de 2025).

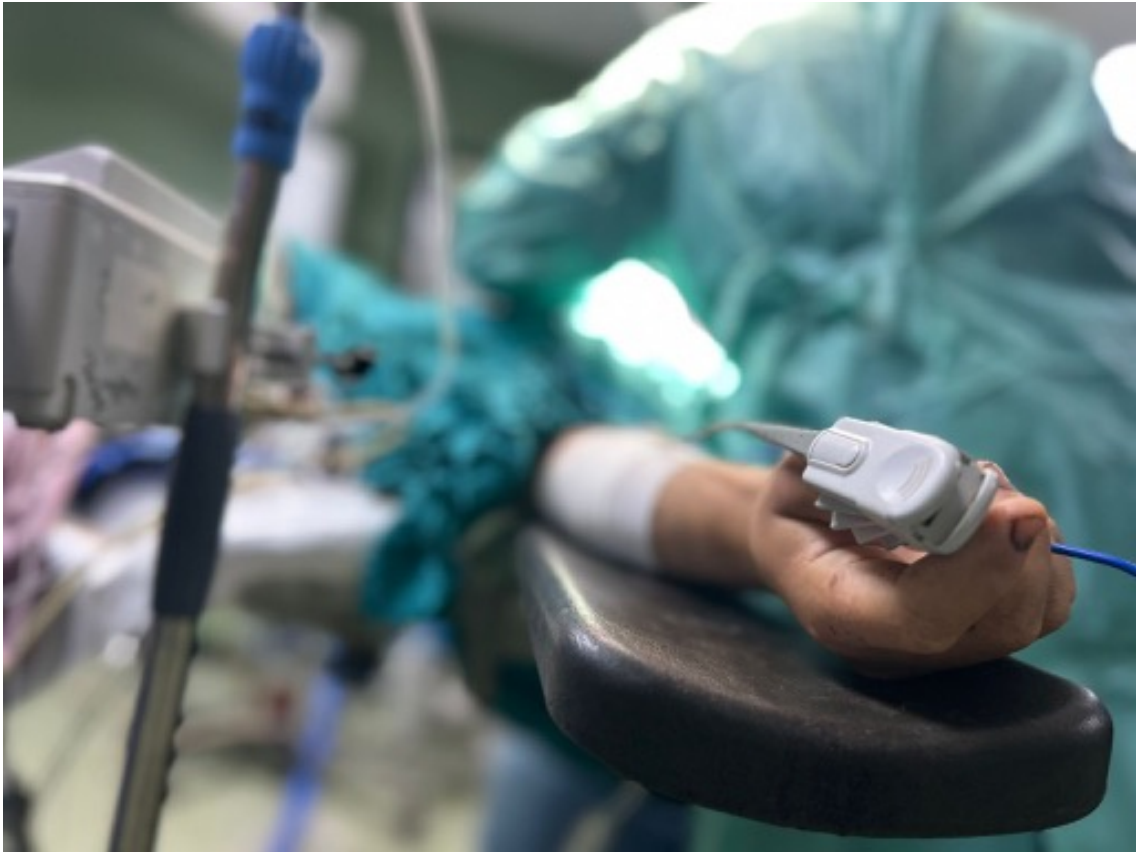

Imagen 26: Tarek, de 26 años, es reintervenido pocas horas después de haber sido operado. Una bomba israelí le causó mutilaciones extensas, pérdida importante de tejidos blandos y una gran perforación intestinal. Su pronóstico es muy grave. (Jan Yunis, 7 de mayo de 2025).

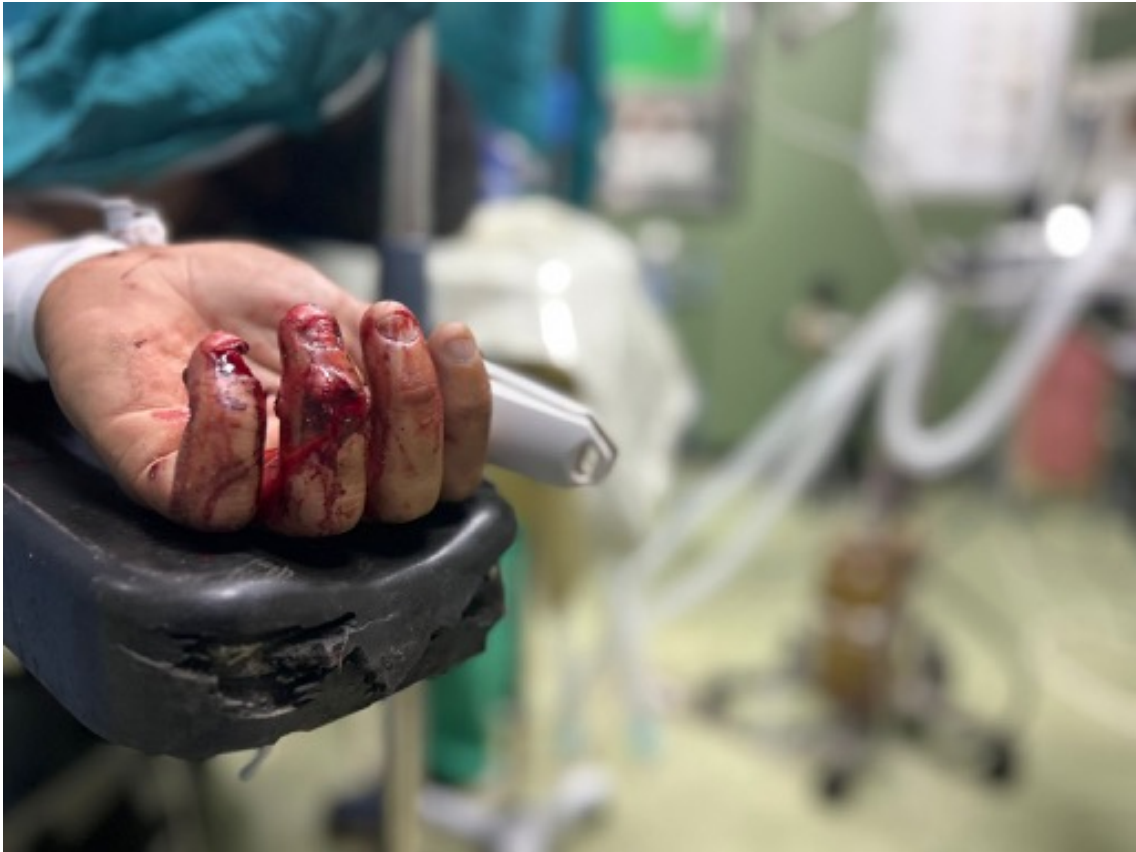

Imagen 27: Ibrahim, de 29 años, es operado de urgencia tras ser alcanzado por metralla de una bomba lanzada por el ejército israelí. La metralla perforó su abdomen y causó múltiples heridas en las extremidades. (Jan Yunis, 8 de mayo de 2025).

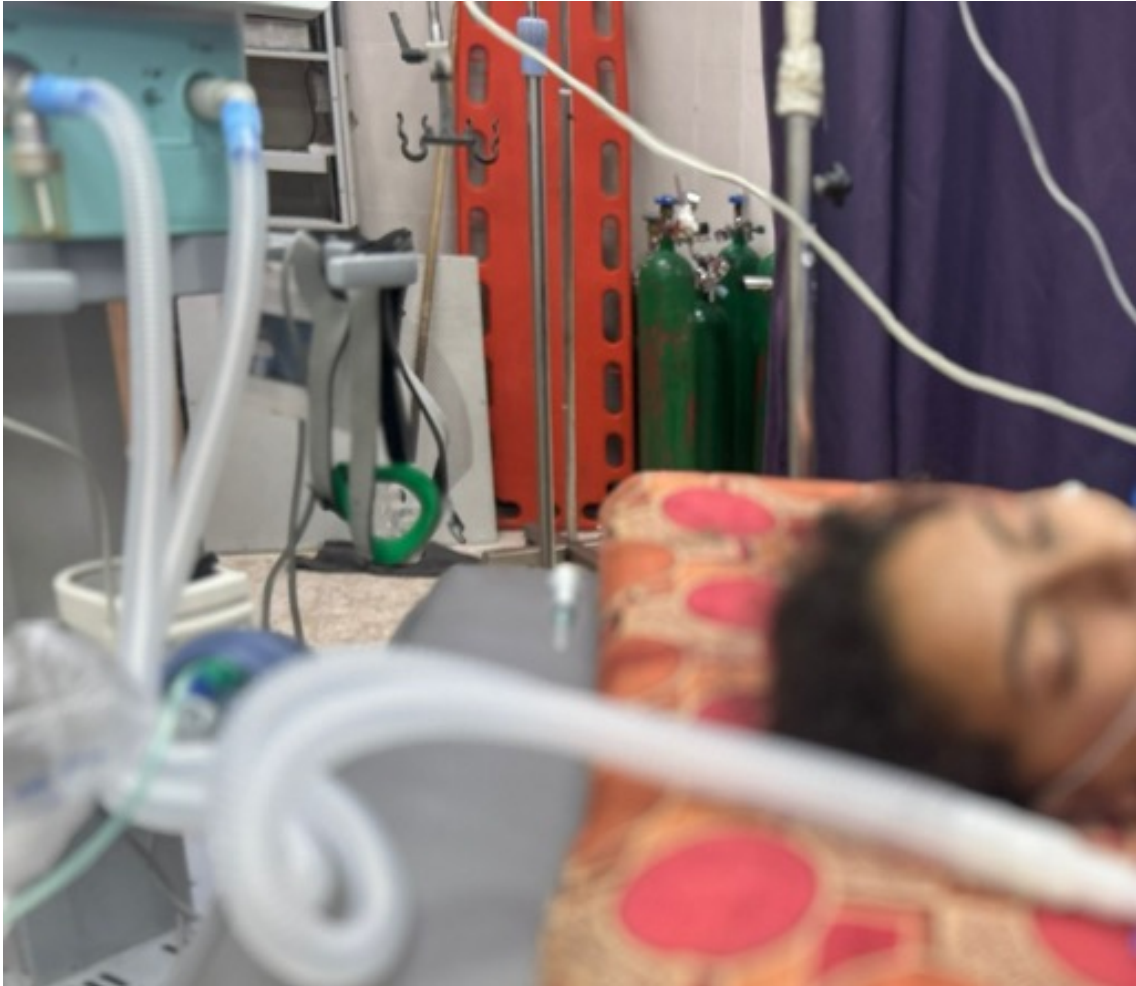

Imagen 28: Amani, de 24 años y embarazada de varias semanas, es atendida en Urgencias después de que una esquirla de metralla de una bomba israelí le atravesara el cráneo y el cerebro. Su pronóstico es infausto. (Jan Yunis, 8 de mayo de 2025).

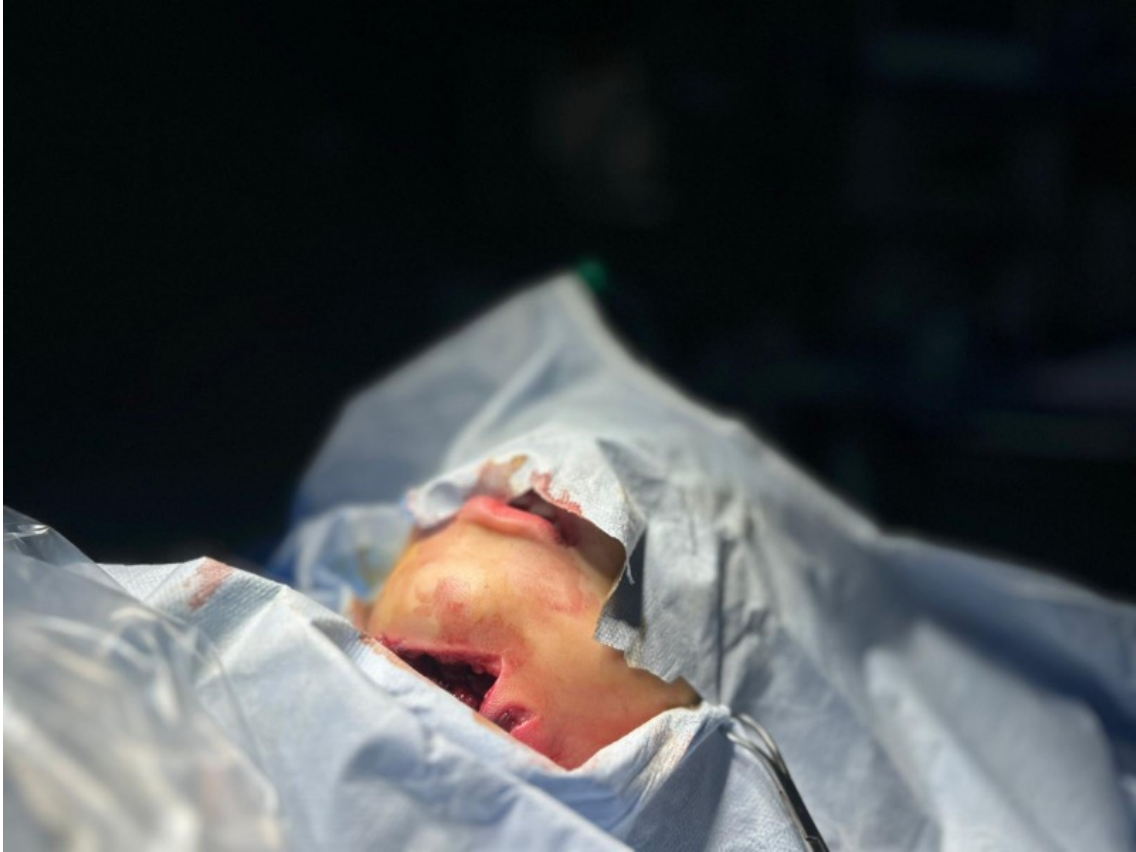

Imagen 29: Malak, de 6 años, es sometido a una larga cirugía maxilofacial tras sufrir heridas graves en el cuello y una fractura compleja de mandíbula, causadas por la metralla de una bomba israelí. (Jan Yunis, 9 de mayo de 2025).

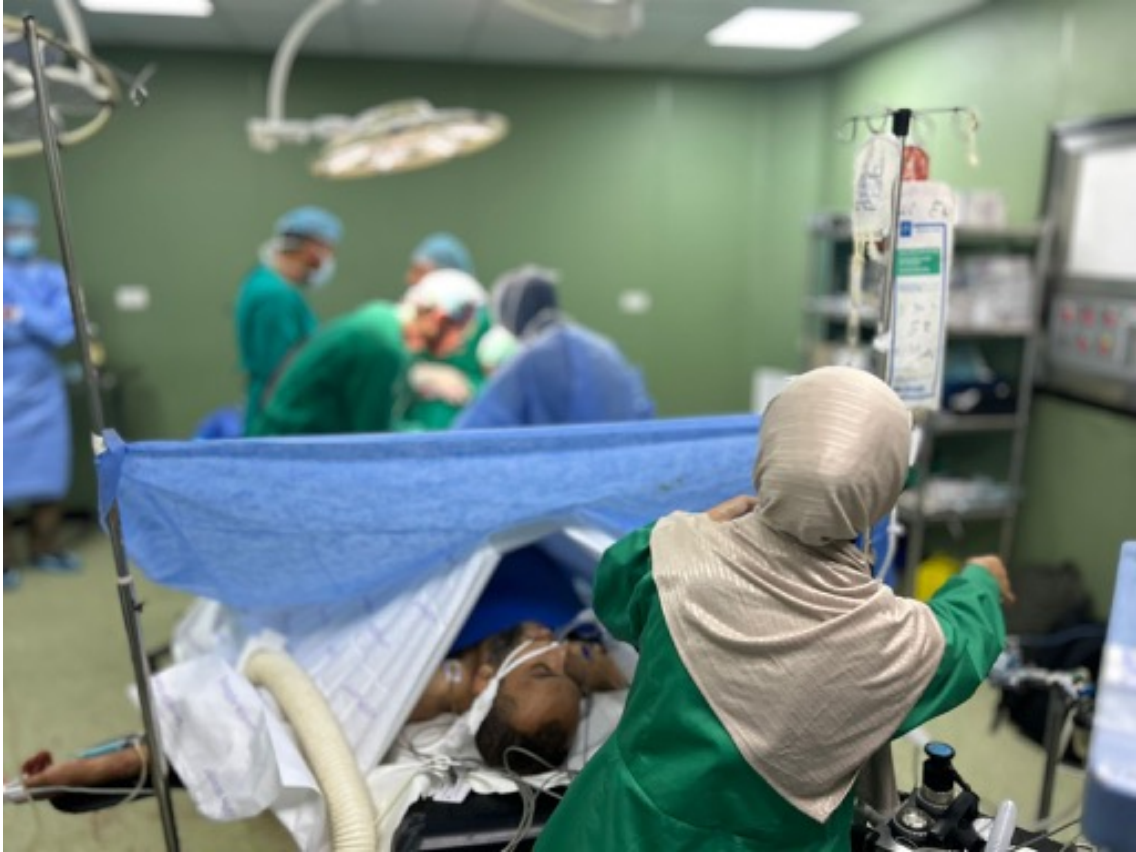

Imagen 30: La Dra. Khitam, anestesista, atiende a a Hatem, un hombre de 41 años que sufrió un bombardeo israelí. Presentaba múltiples fracturas y lesiones vasculares graves en la pierna derecha. Se evitó la amputación y el paciente evoluciona favorablemente en UCI. (Jan Yunis, 11 de mayo de 2025).

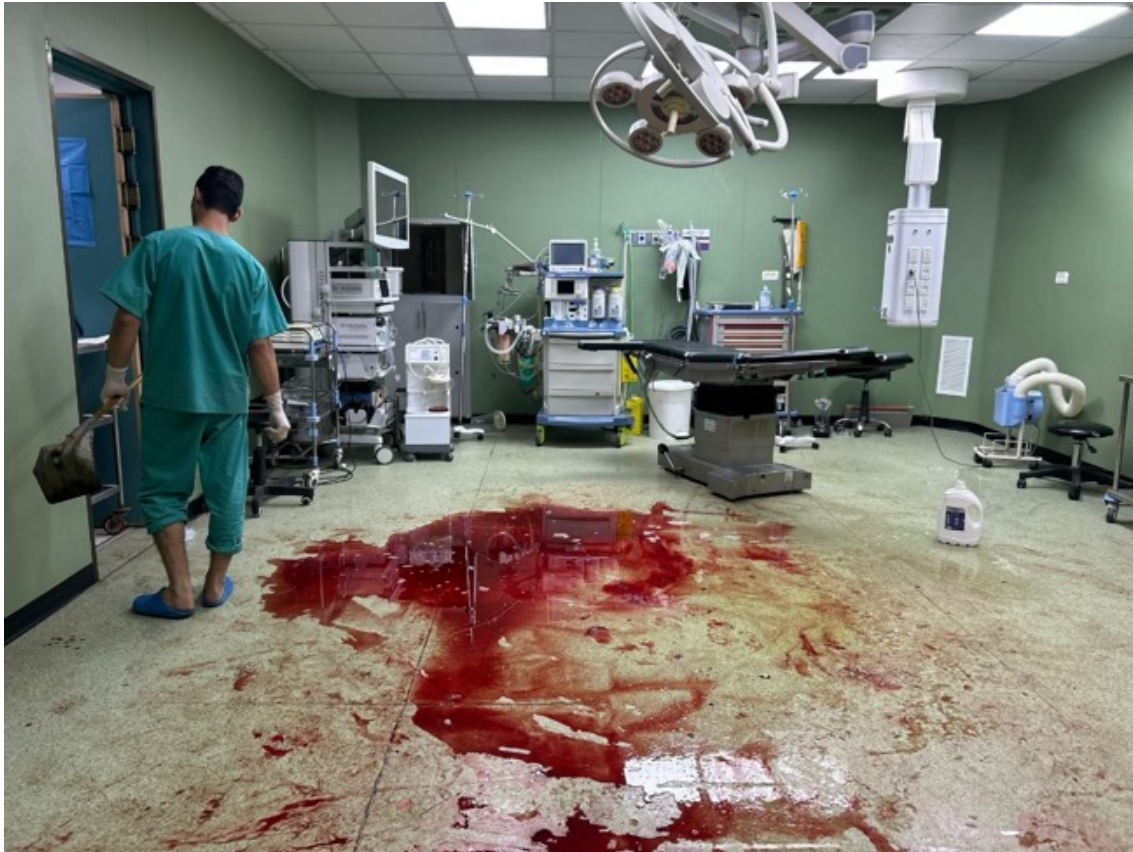

Imagen 31: Quirófano 5 del Hospital Nasser tras la operación a Nasser, un hombre de 28 años que fue herido en un bombardeo llevado a cabo por el ejército israelí sobre el Hospital Europeo, situado en el sur de Jan Yunis. La metralla le arrancó parte del torso y una pierna. Pese a los esfuerzos, falleció horas después. (Jan Yunis, 14 de mayo de 2025).

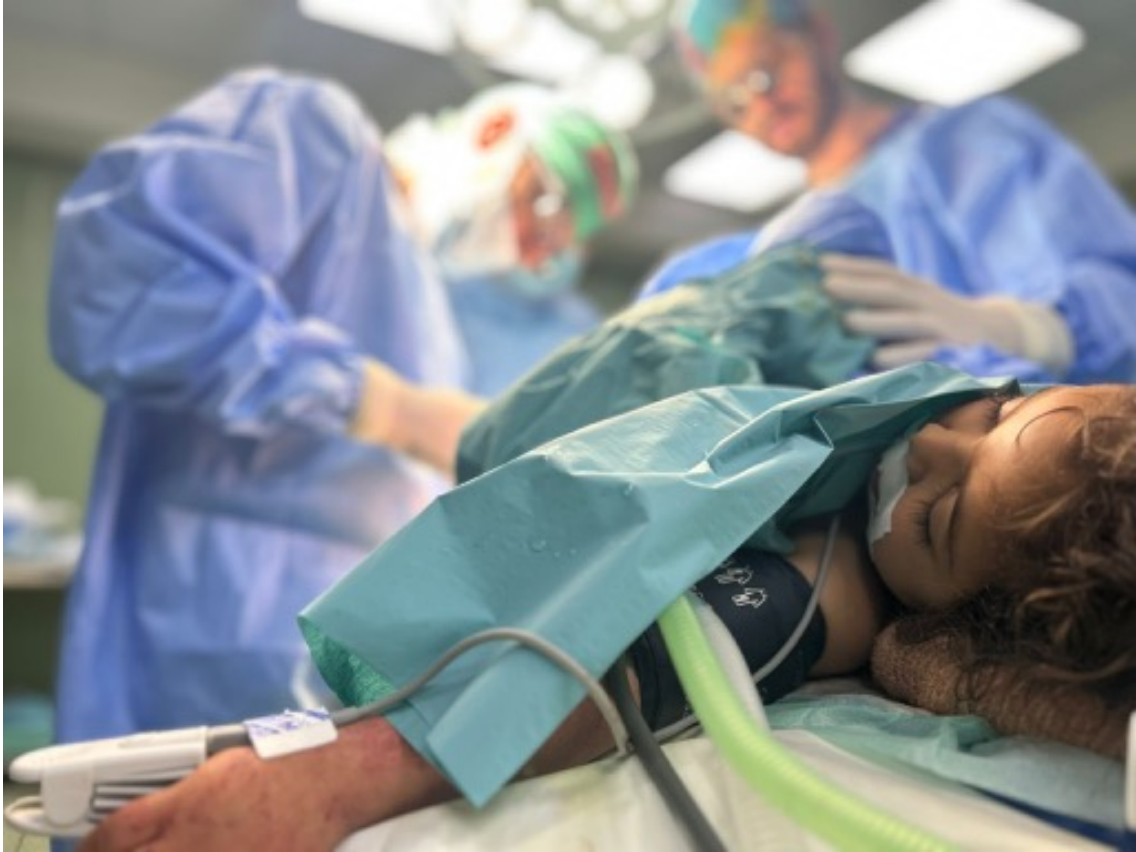

Imagen 32: Cirujanos plásticos llevan a cabo una segunda cirugía reconstructiva sobre el cuerpo de Manal, de 3 años, que dos días antes había sufrido mutilaciones extensas del área perineal, con destrucción de la vulva, vagina, ano, recto y vasos inguinales. Permanece en cuidados intensivos, estable dentro de la gravedad. (Jan Yunis, 14 de mayo de 2025).

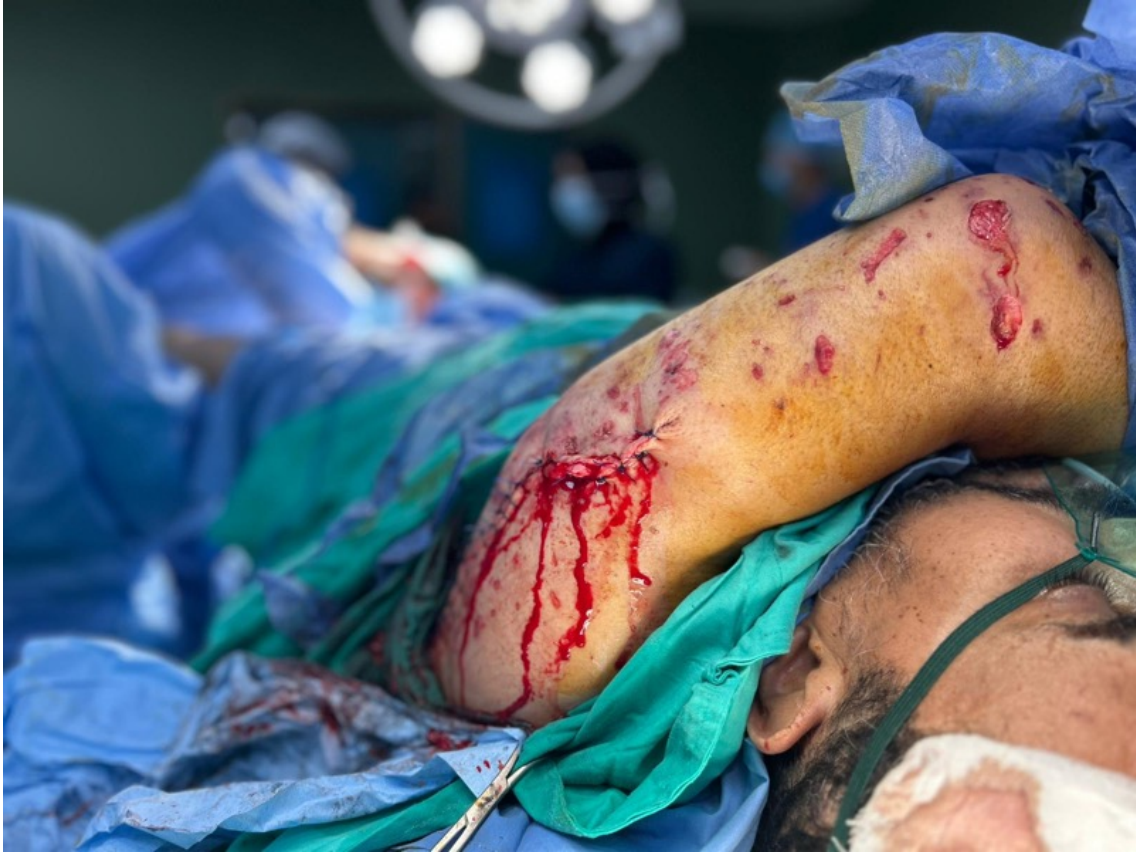

Imagen 33: Taher, de 47 años, es operado tras sufrir heridas graves en las piernas y perforaciones en el abdomen y el tórax causadas por metralla de una bomba lanzada por el ejército israelí. (Jan Yunis, 15 de mayo de 2025).

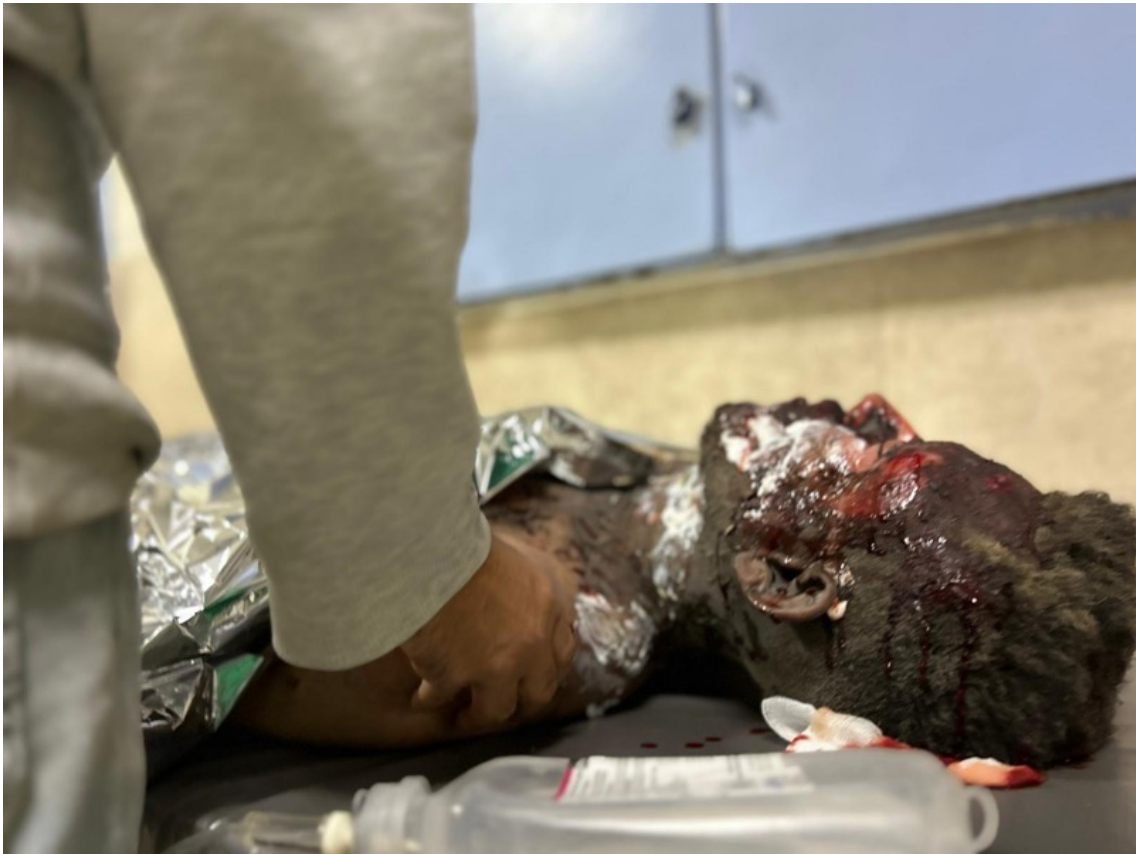

Imagen 34: Naim, de 30 años, es trasladado al quirófano tras un bombardeo israelí que le provocó quemaduras de segundo y tercer grado en gran parte del cuerpo, así como heridas de metralla en el periné y los genitales. (Jan Yunis, 15 de mayo de 2025).

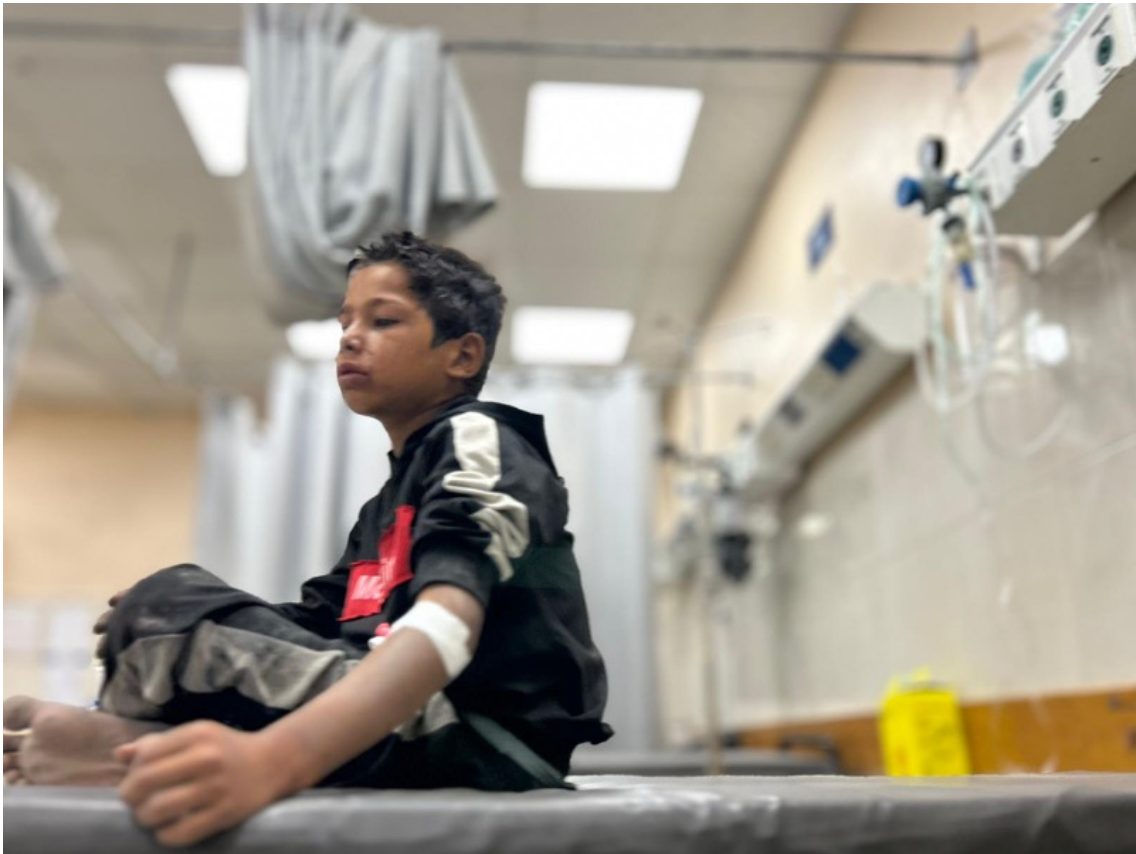

Imagen 35: Un niño sin familia ni acompañantes permanece sentado en una camilla de Urgencias tras ser rescatado de entre los escombros de su casa, destruida por un bombardeo israelí. (Jan Yunis, 15 de mayo de 2025).

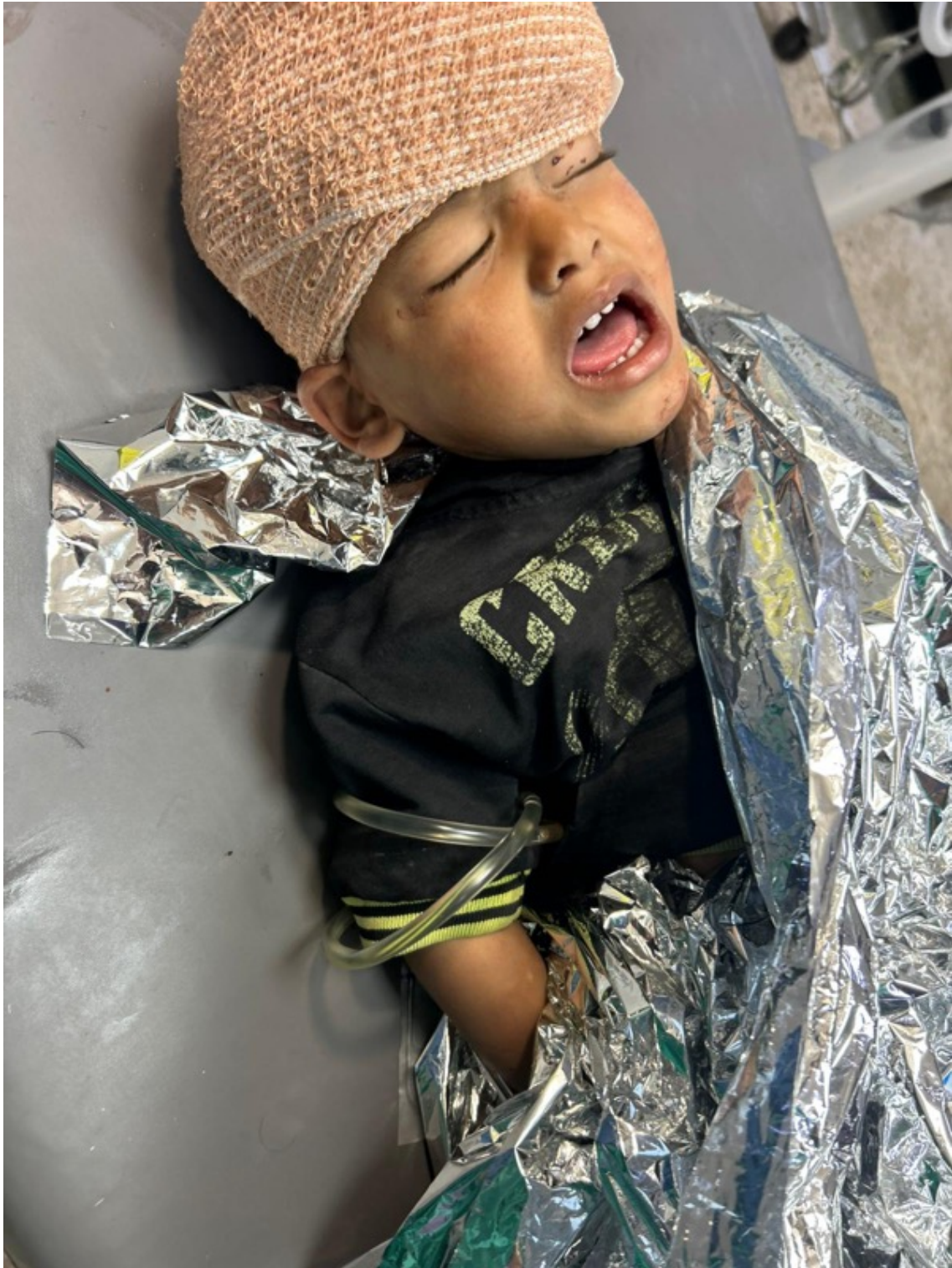

Imagen 36: Malek, de 2 años, en una camilla en Urgencias. Como resultado de un bombardeo israelí, presenta una fractura de cráneo con hemorragia cerebral. (Jan Yunis, 15 de mayo de 2025).

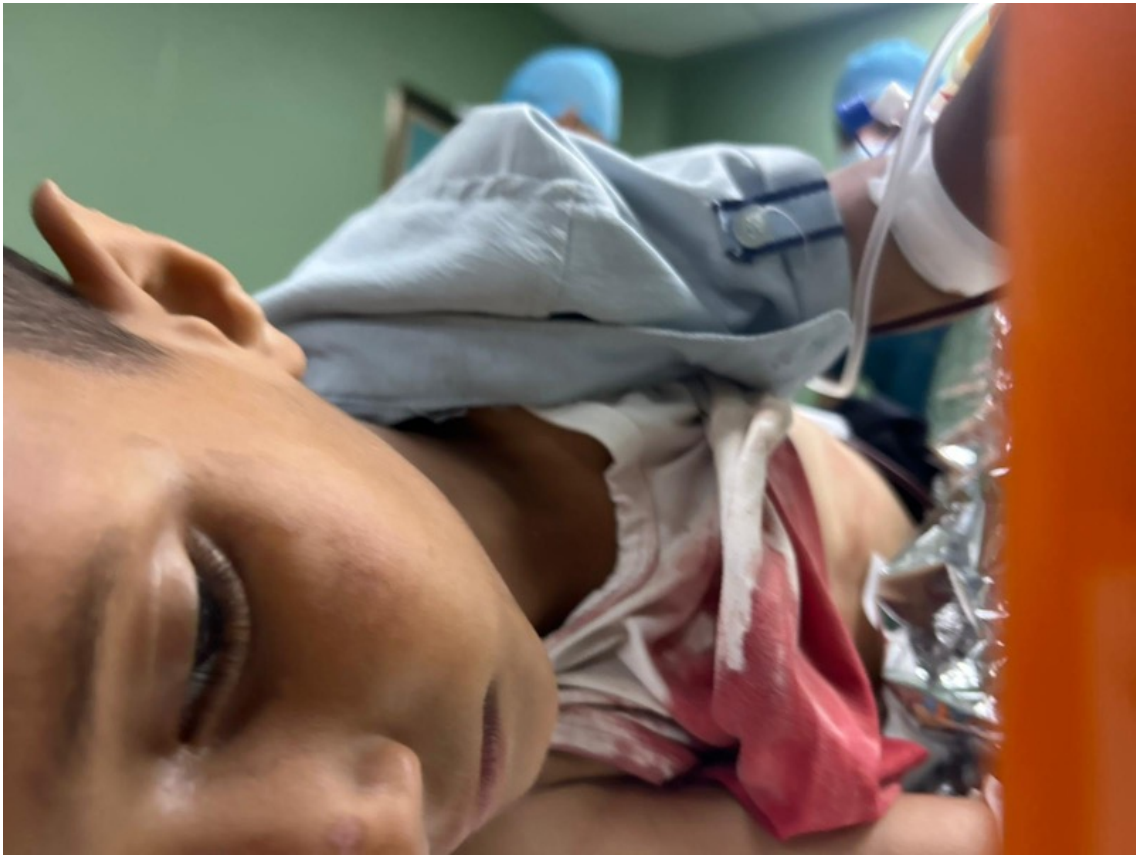

Imagen 37: Amin, de 5 años, en una camilla camino de quirófano. Tiene una herida abdominal por metralla con perforación intestinal y laceración hepática, y está en estado de shock hemorrágico. La metralla proviene de una bomba lanzada por el ejército israelí. (Jan Yunis, 16 de mayo de 2025).

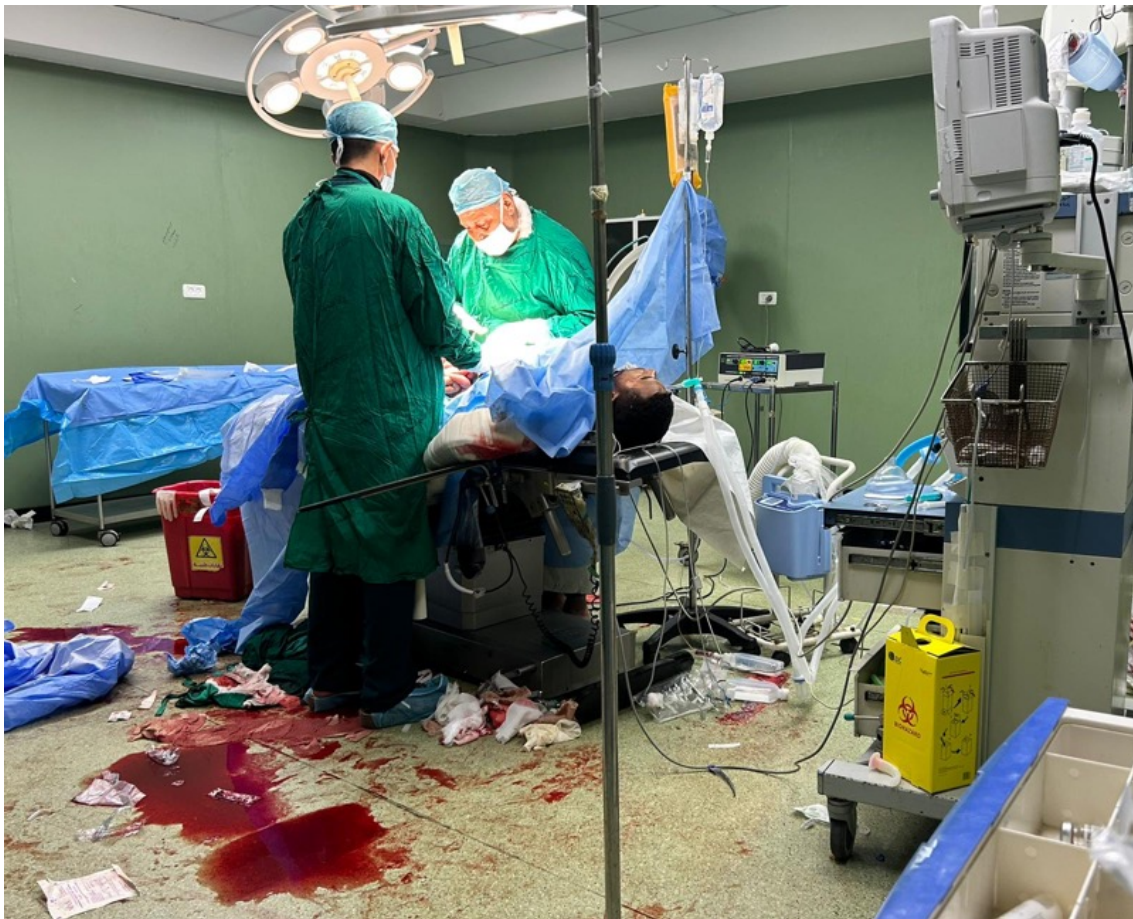

Imagen 38: Ahmed, de 38 años, es operado de múltiples perforaciones abdominales causadas por metralla de una bomba israelí. El bombardeo también le provocó la amputación de ambas piernas y hemoneumotórax izquierdo. (Jan Yunis, 16 de mayo de 2025).

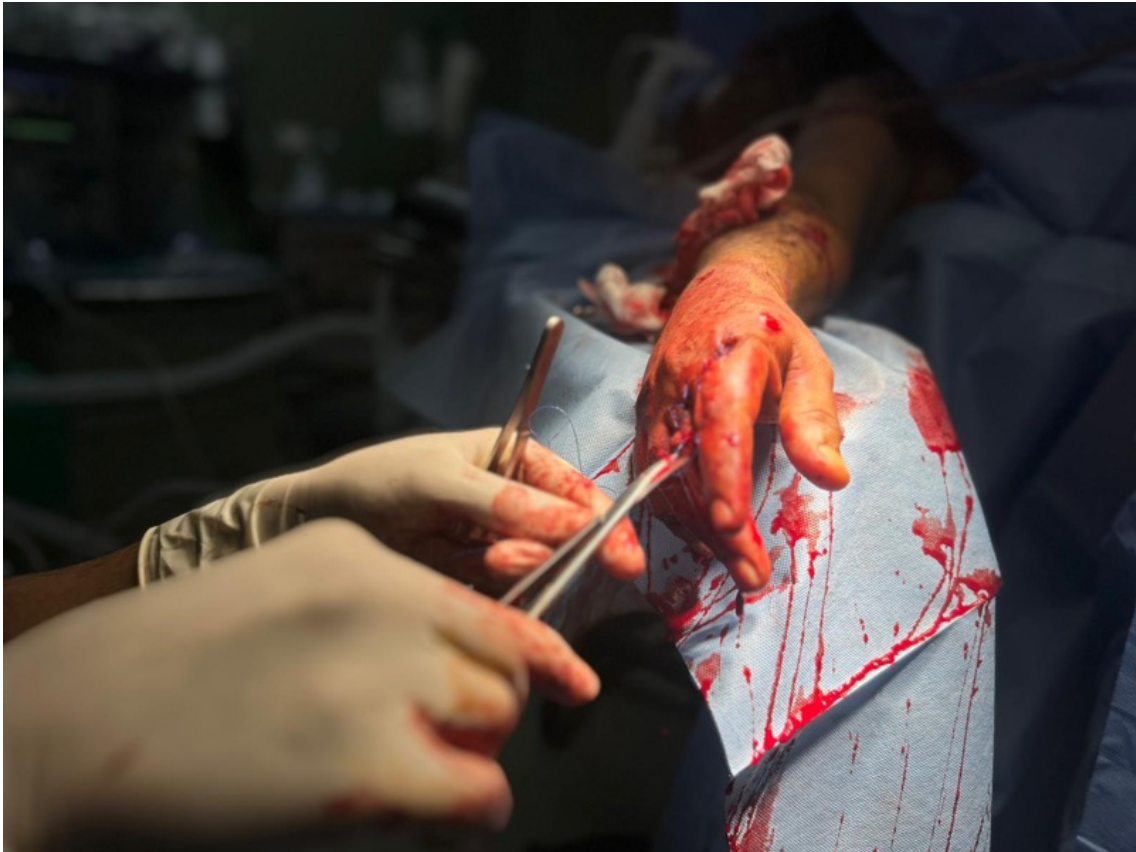

Imagen 39: Marwan, de 42 años, es suturado por el doctor Mohammed Issa. Marwan presenta una lesión vascular grave en la pierna derecha, múltiples fracturas de huesos largos y heridas por metralla en todo el cuerpo, lo que le ha generado un shock hemorrágico severo. Las heridas fueron causadas por una bomba lanzada por el ejército israelí. (Jan Yunis, 18 de mayo de 2025).

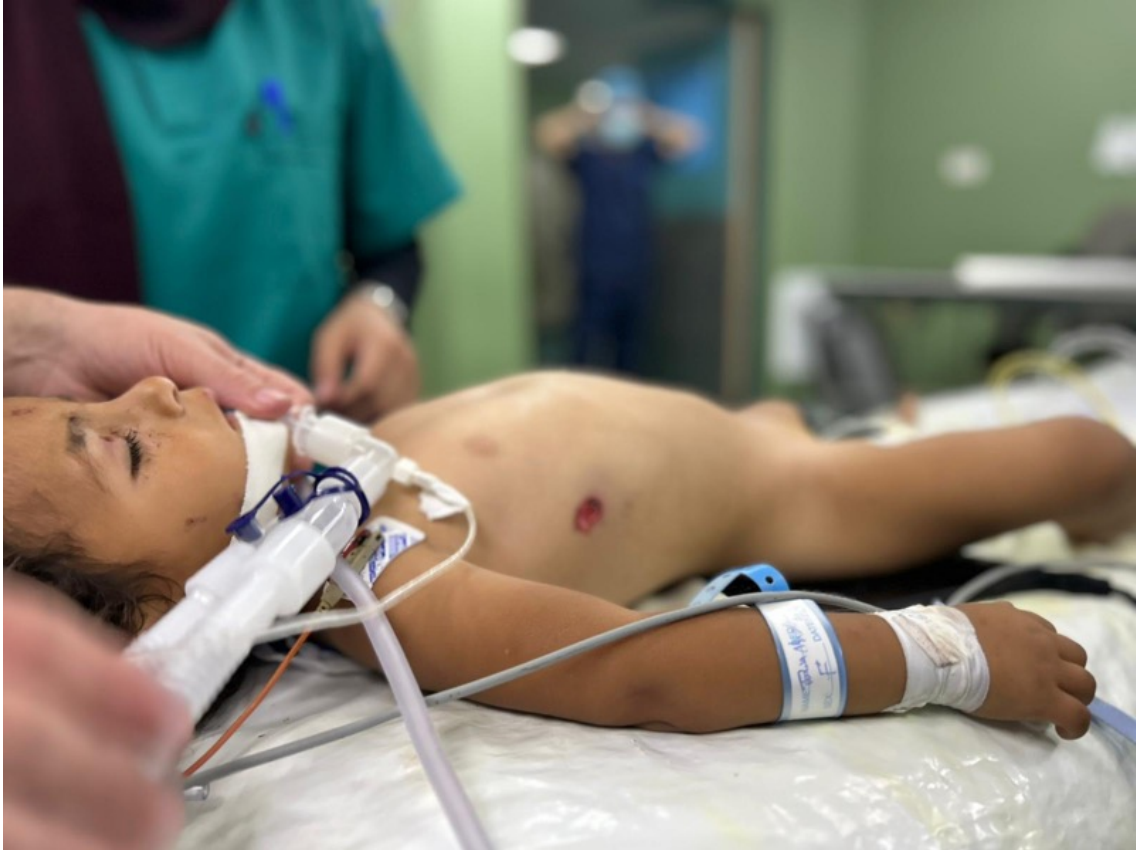

Imagen 40: Jolya, de 5 años, es sometida a una laparotomía después de que metralla de una bomba israelí le perforara el abdomen. (Jan Yunis, 18 de mayo de 2025).

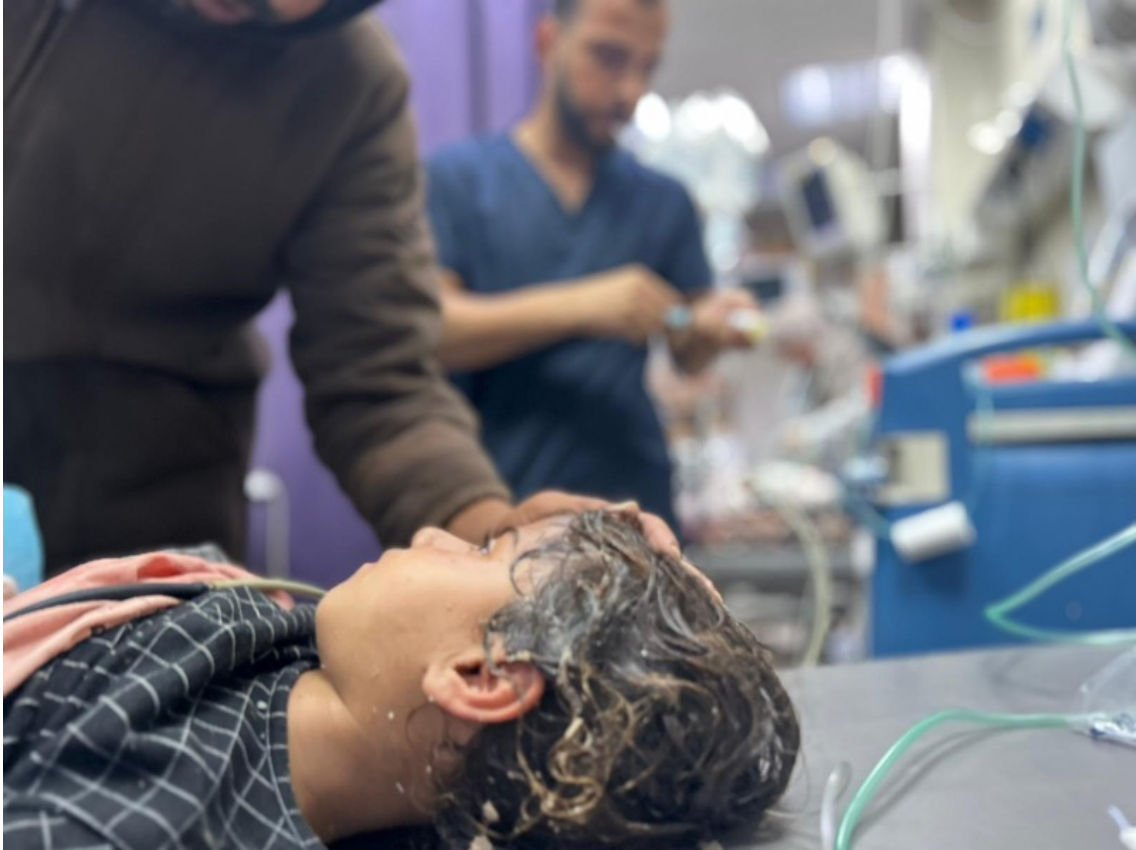

Imagen 41: Leila, de 4 años, junto a su padre, antes de ser llevada al quirófano. Presenta una herida en el abdomen, con salida de contenido intestinal, como consecuencia del impacto de la metralla de una bomba israelí. (Jan Yunis, 18 de mayo de 2025).

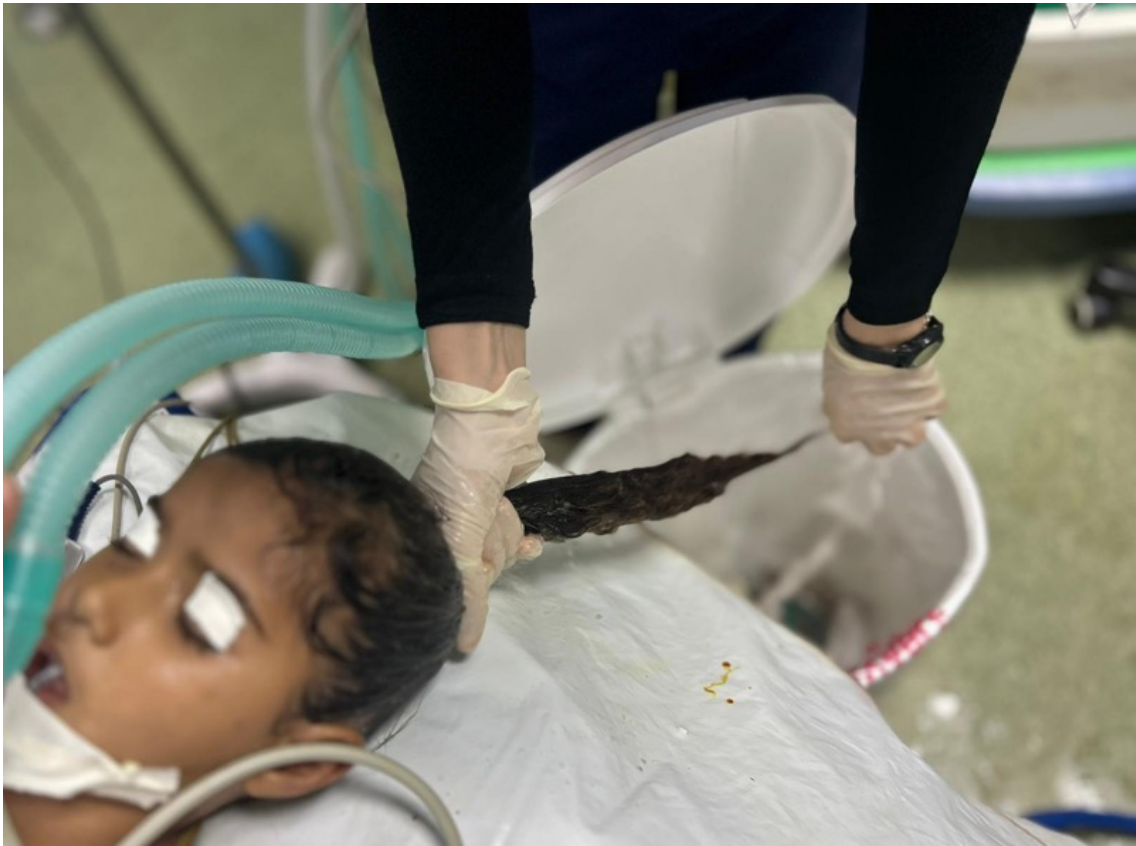

Imagen 42: La doctora Bodour, anestesista, limpia de vómito el pelo de Leila, de 4 años, mientras los cirujanos se preparan para intervenir. Tras un bombardeo israelí, Leila fue traída a Urgencias con una importante herida abdominal por la que se le salían los intestinos. (Jan Yunis, 18 de mayo de 2025).

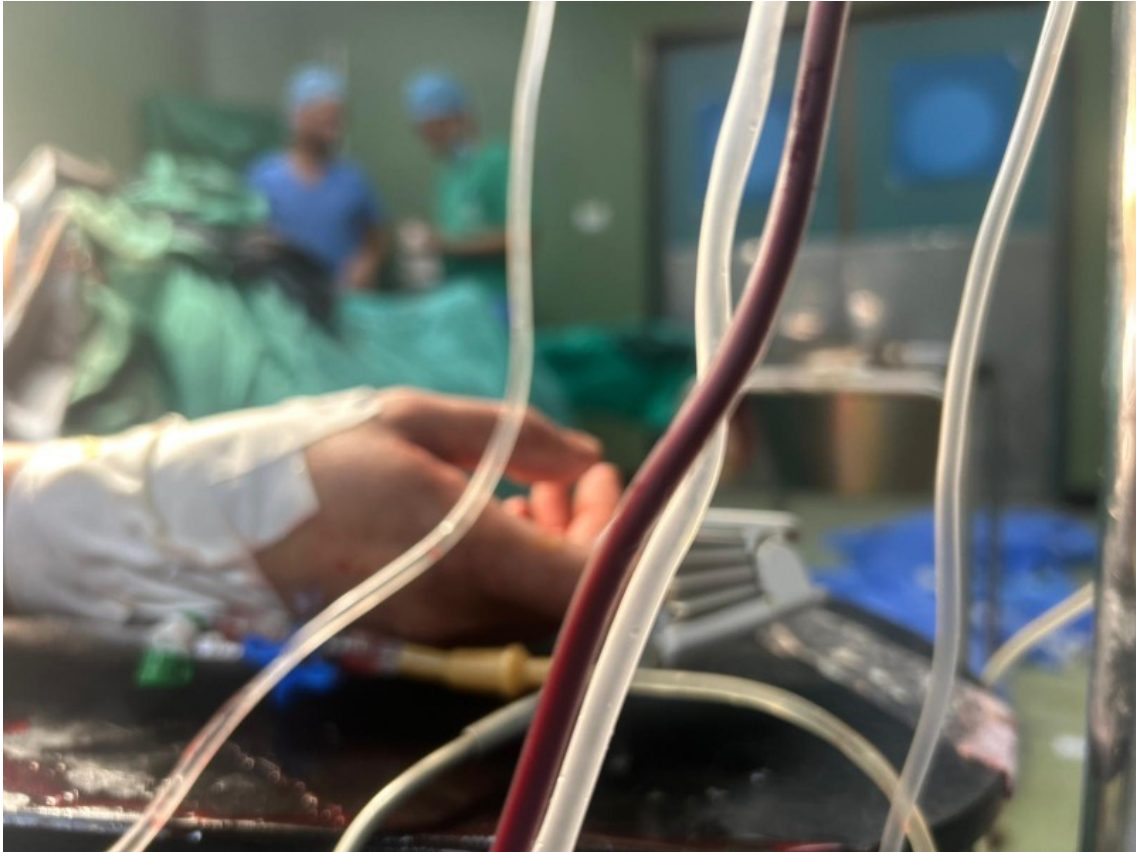


Imagen 43: Suad, mujer de 35 años, es sometida a cirugía tras un bombardeo israelí que le causó múltiples perforaciones intestinales y laceraciones hepáticas, con severo shock hemorrágico asociado. Su pronóstico es muy negativo. (Jan Yunis, 19 de mayo de 2025).

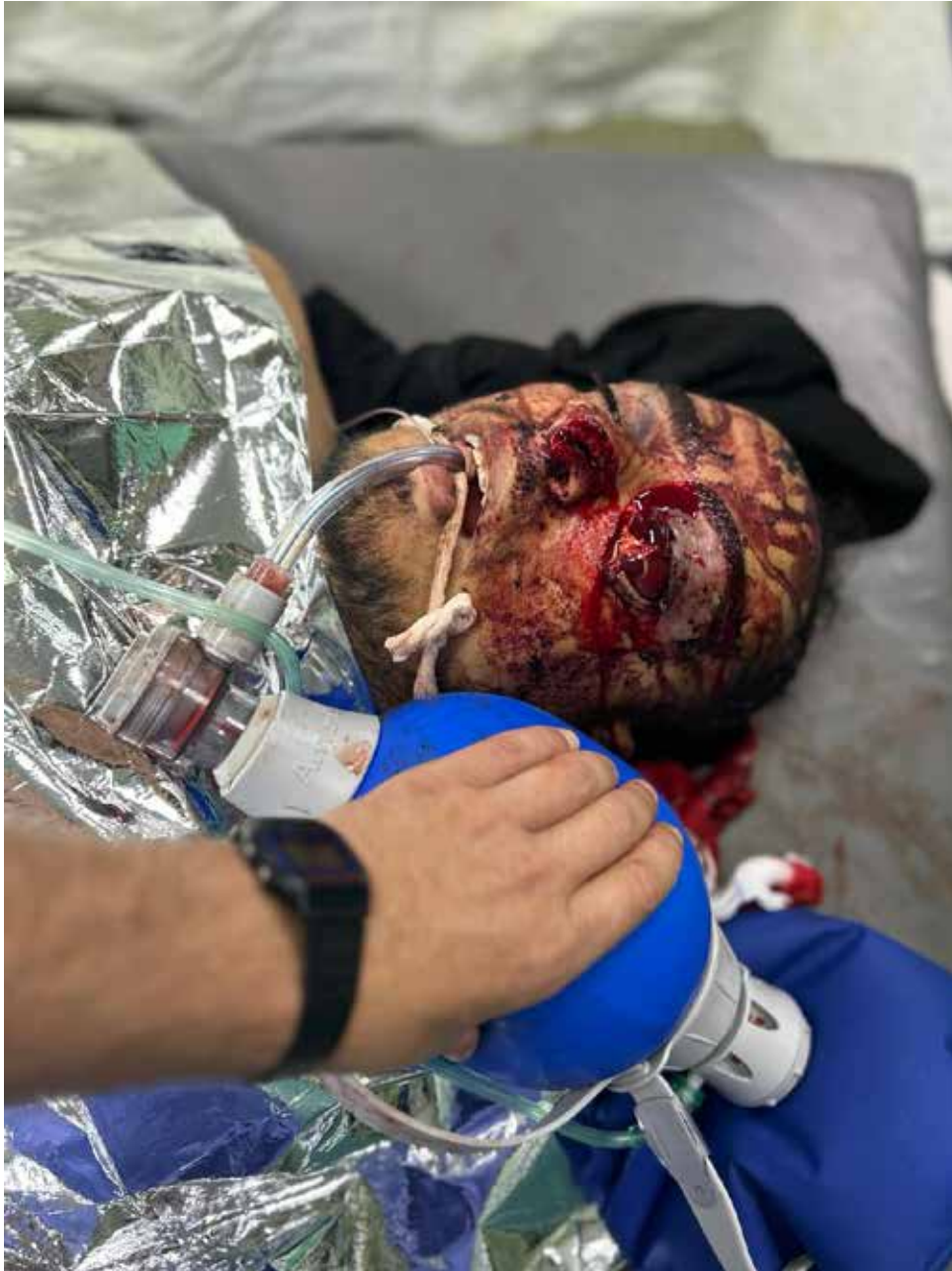

Imagen 44: Nader, de 38 años, es trasladado al quirófano de neurocirugía. Un bombardeo israelí le provocó un traumatismo craneoencefálico severo, con hemorragia cerebral y estallido del globo ocular. (Jan Yunis, 19 de mayo de 2025).



Imagen 45: Familiares de personas asesinadas por el ejército israelí rezan frente a la morgue del Hospital Nasser ante sus cuerpos amortajados. Les acompañan trabajadores del hospital. Entre los cadáveres hay varios niños. (Jan Yunis, 20 de mayo de 2025).

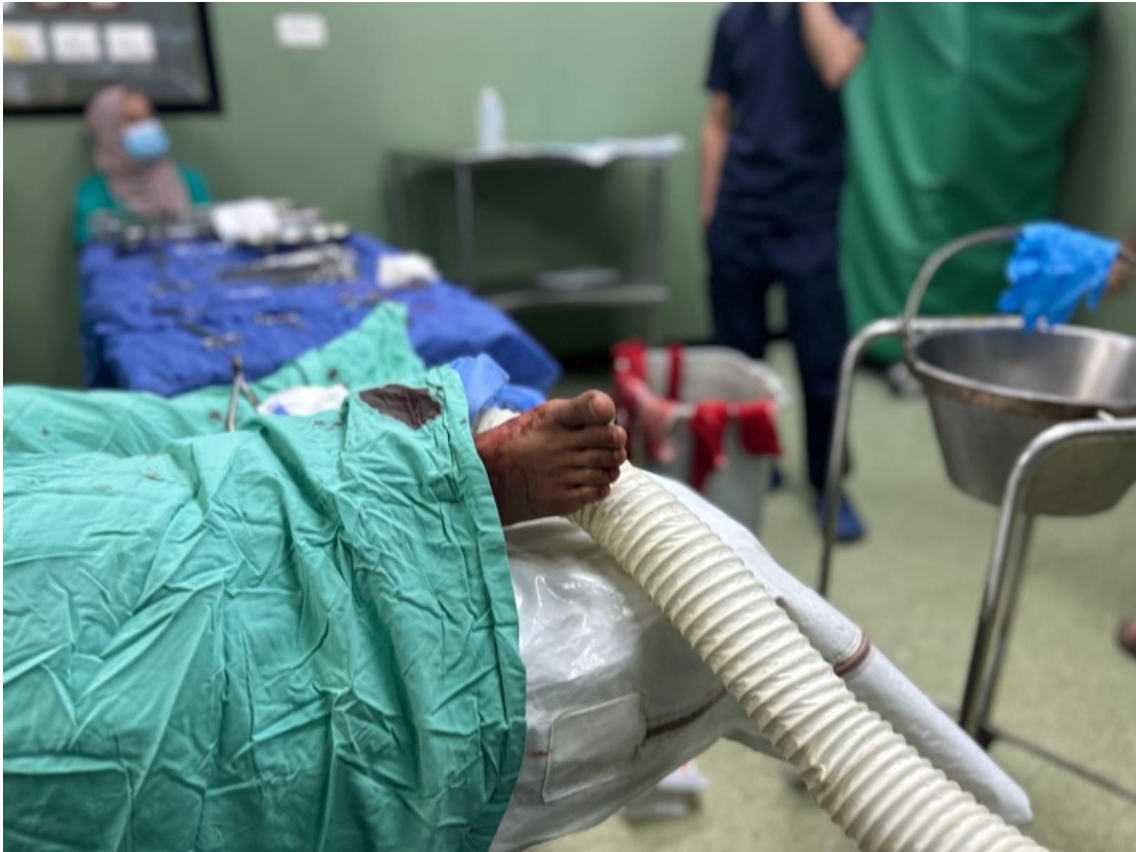

Imagen 46: Asma, de 32 años, es sometida a una compleja cirugía vascular para reparar su arteria carótida, tras ser esta seccionada por metralla de una bomba israelí. La explosión también le reventó el globo ocular y le provocó hemorragia cerebral. (Jan Yunis, 20 de mayo de 2025).

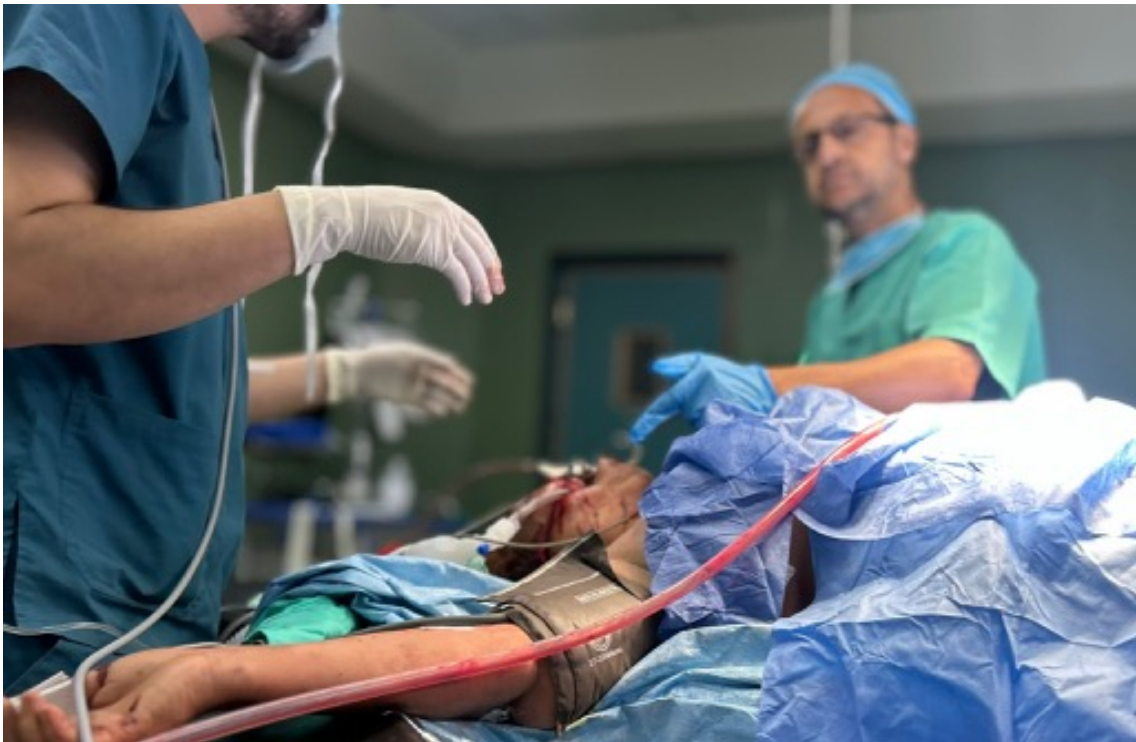

Imagen 47: Tiani, mujer de 51 años, en la mesa de operaciones. Presenta perforaciones por metralla en el pecho y el abdomen, y múltiples fracturas óseas, incluidas fracturas faciales. La pérdida masiva de sangre le ha provocado un shock hemorrágico severo. (Jan Yunis, 20 de mayo de 2025).

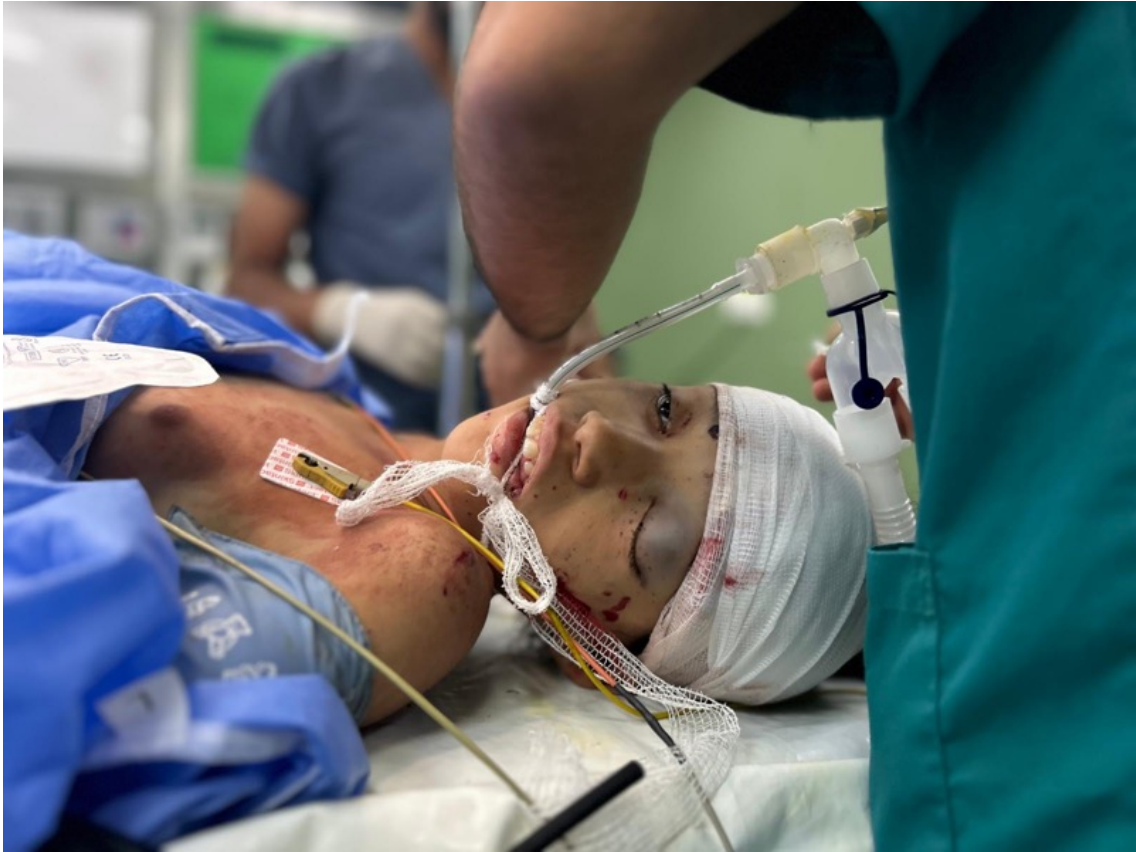

Imagen 48: Noor, de 11 años, es operada de múltiples perforaciones intestinales causadas por metralla de una bomba israelí. También presenta traumatismo craneoencefálico severo, hemorragia intracraneal, múltiples heridas superficiales y fractura del brazo izquierdo. (Jan Yunis, 20 de mayo de 2025).

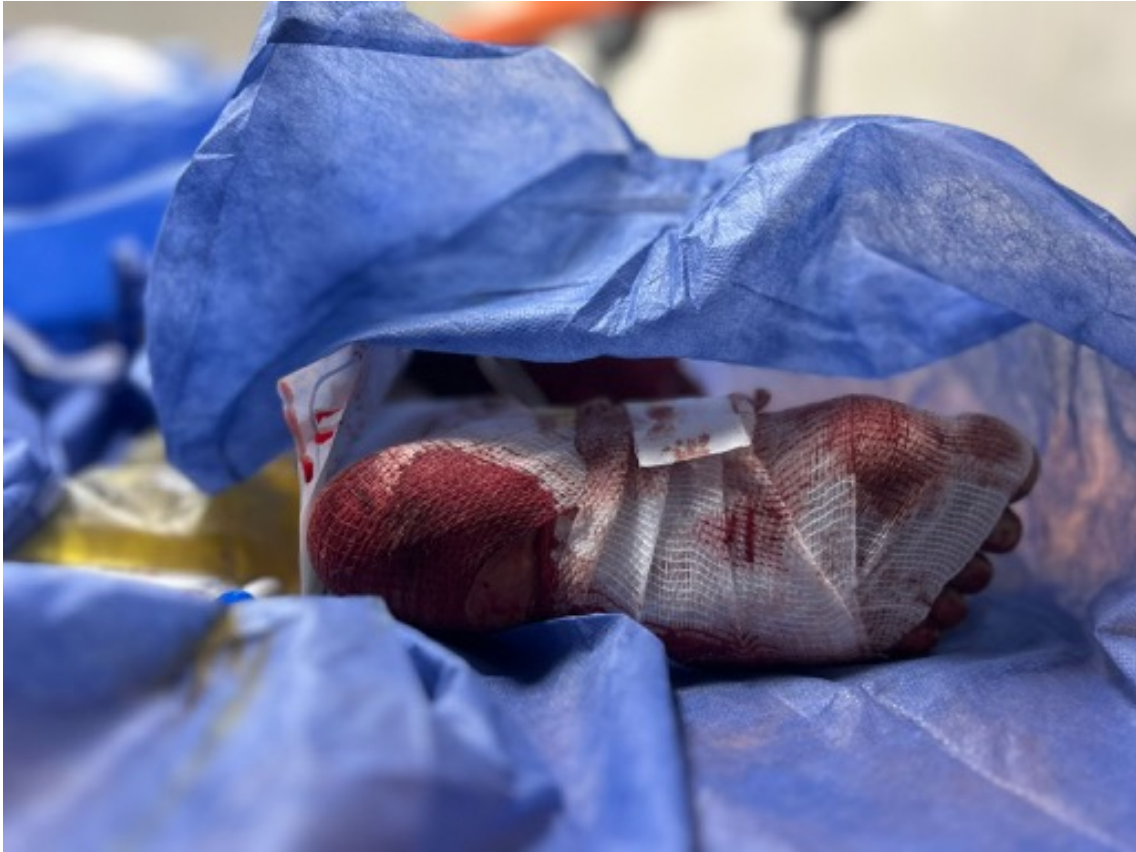

Imagen 49: Meram, de 11 años, es sometida a desbridamiento agresivo de los arrancamientos cutáneos y musculares causados por múltiples impactos de metralla de una bomba israelí. También presenta una fractura mandibular y hemorragia cerebral. (Jan Yunis, 20 de mayo de 2025).



Imagen 50: Muhammad, de 19 años, es atendido en Urgencias tras la explosión de una bomba israelí que le amputó la pierna izquierda a nivel del muslo. No perdió la consciencia y observó su mutilación en todo momento, aunque permaneció en shock emocional con mutismo. (Jan Yunis, 21 de mayo de 2025).



Imagen 51: Pierna mutilada y amputada de Muhammed, de 19 años, tras haber sufrido un bombardeo israelí. (Jan Yunis, 21 de mayo de 2025).

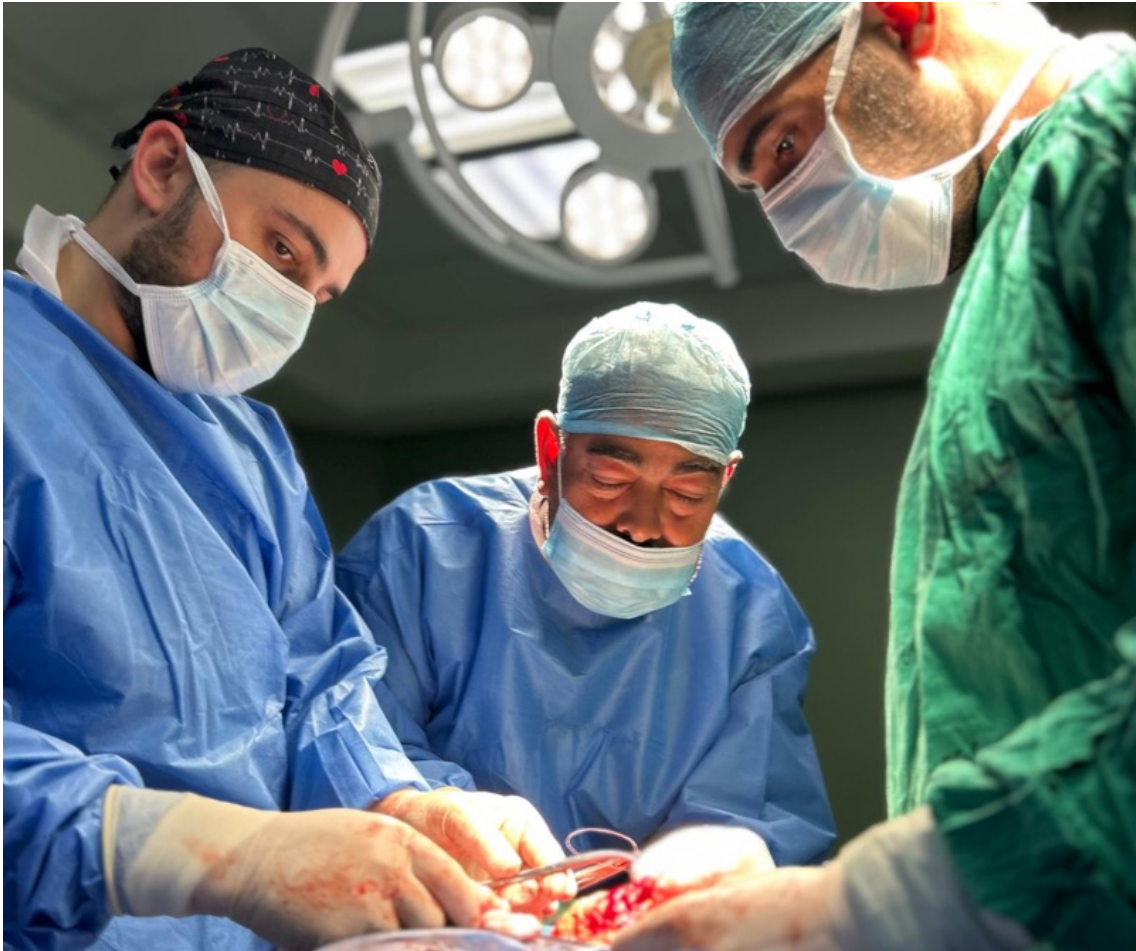

Imagen 52: El cirujano Dr. Mohammed Qudeh y su equipo operan a Amna, de 13 años, con heridas por metralla en el tórax y abdomen, laceración renal y shock hemorrágico. Las heridas fueron causadas por un bombardeo israelí. (Jan Yunis, 22 de mayo de 2025).

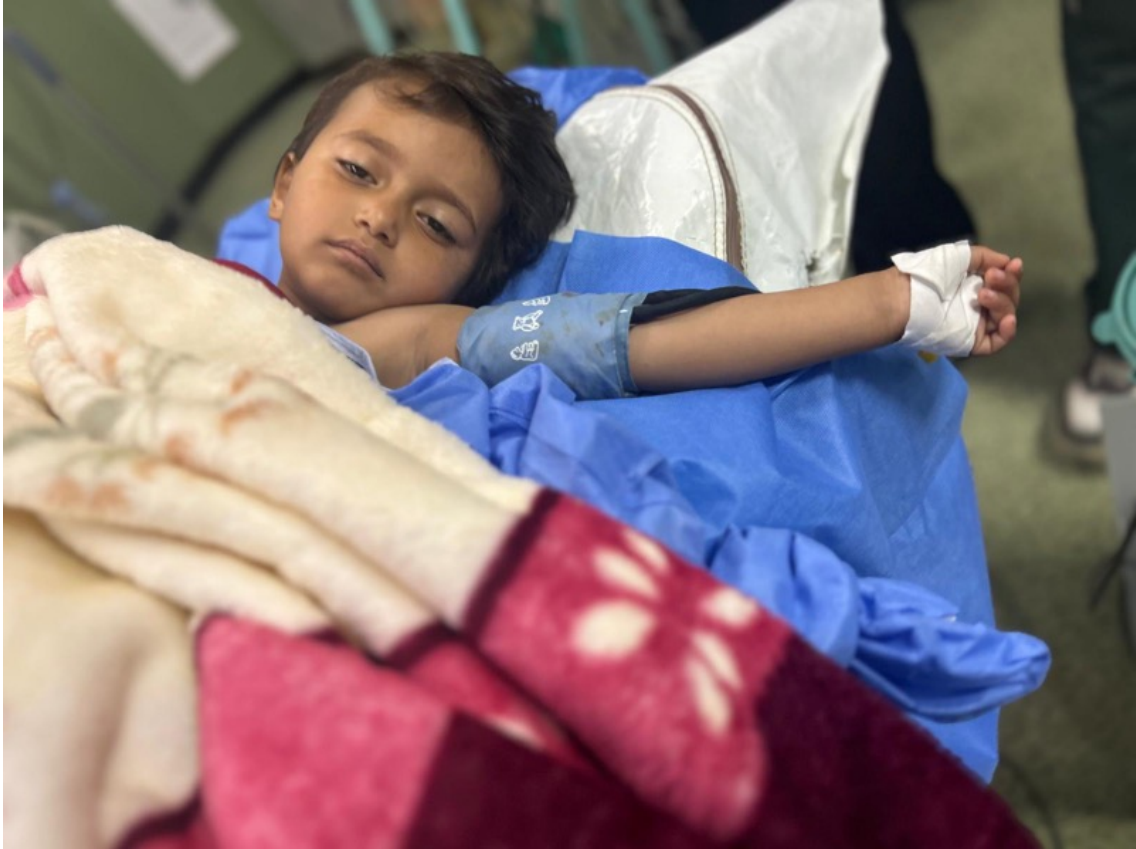

Imagen 53: Habiba, de 4 años, en la mesa de operaciones antes de ser anestesiada. Los neurocirujanos están a punto de evacuarle un hematoma subdural causado por una explosión de una bomba israelí. (Jan Yunis, 21 de mayo de 2025).

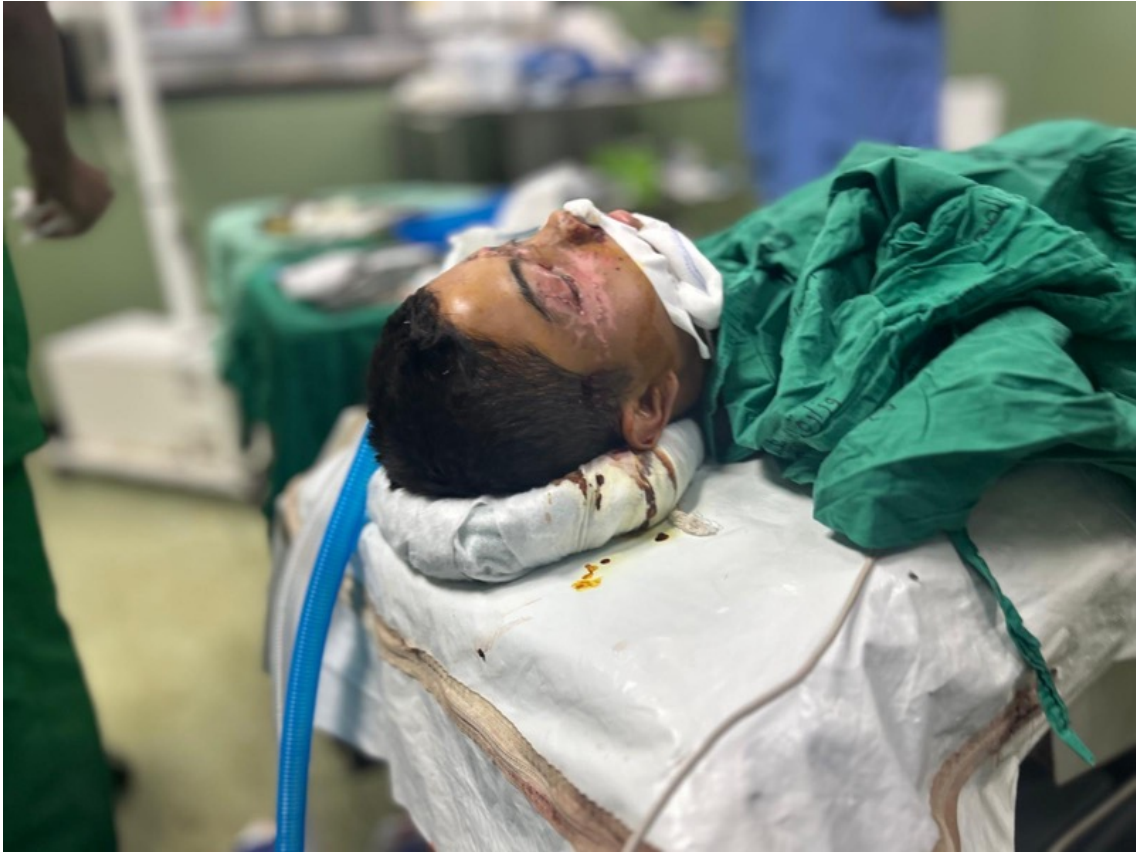

Imagen 54: Intervención oftalmológica en el globo ocular de Mahmud, de 15 años, que estalló como consecuencia del impacto de metralla de una bomba lanzada por el ejército israelí. El impacto también le provocó una fractura del hueso frontal y una fractura maxilar. (Jan Yunis, 21 de mayo de 2025).

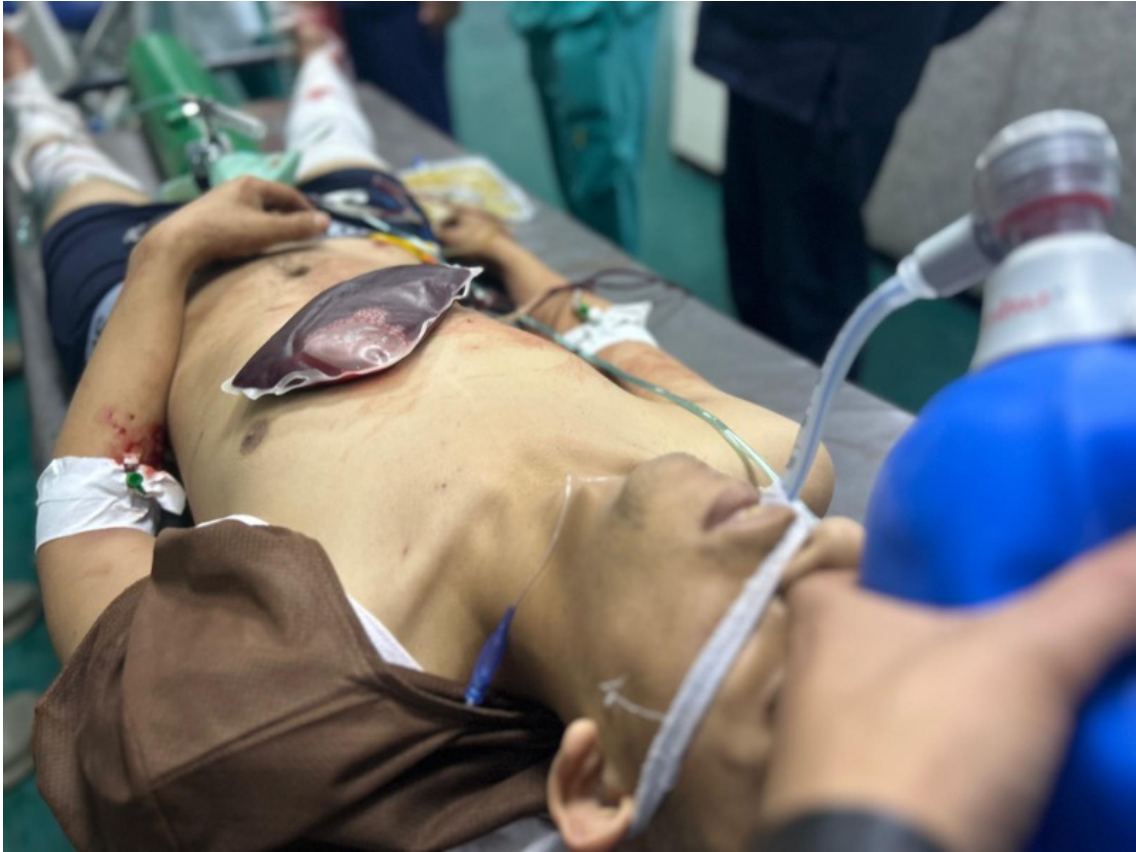

Imagen 55: Ibrahim, de 19 años, es trasladado en camilla hacia el quirófano. Presenta múltiples perforaciones intestinales, laceración hepática, y fracturas abiertas en ambas piernas con daño vascular importante. Sus heridas fueron causadas por metralla de una bomba israelí. (Jan Yunis, 22 de mayo de 2025).



Imagen 56: Maryam, de 4 años, es reanimada tras una parada cardiorrespiratoria causada por un bombardeo israelí. Una esquirla de metralla le atravesó el cráneo e impactó en el cerebro; otra perforó su cuello y se incrustó en una vértebra, dañando el canal espinal. También presenta contusión pulmonar bilateral y hemotórax. Sus posibilidades de sobrevivir son mínimas. (Jan Yunis, 23 de mayo de 2025).

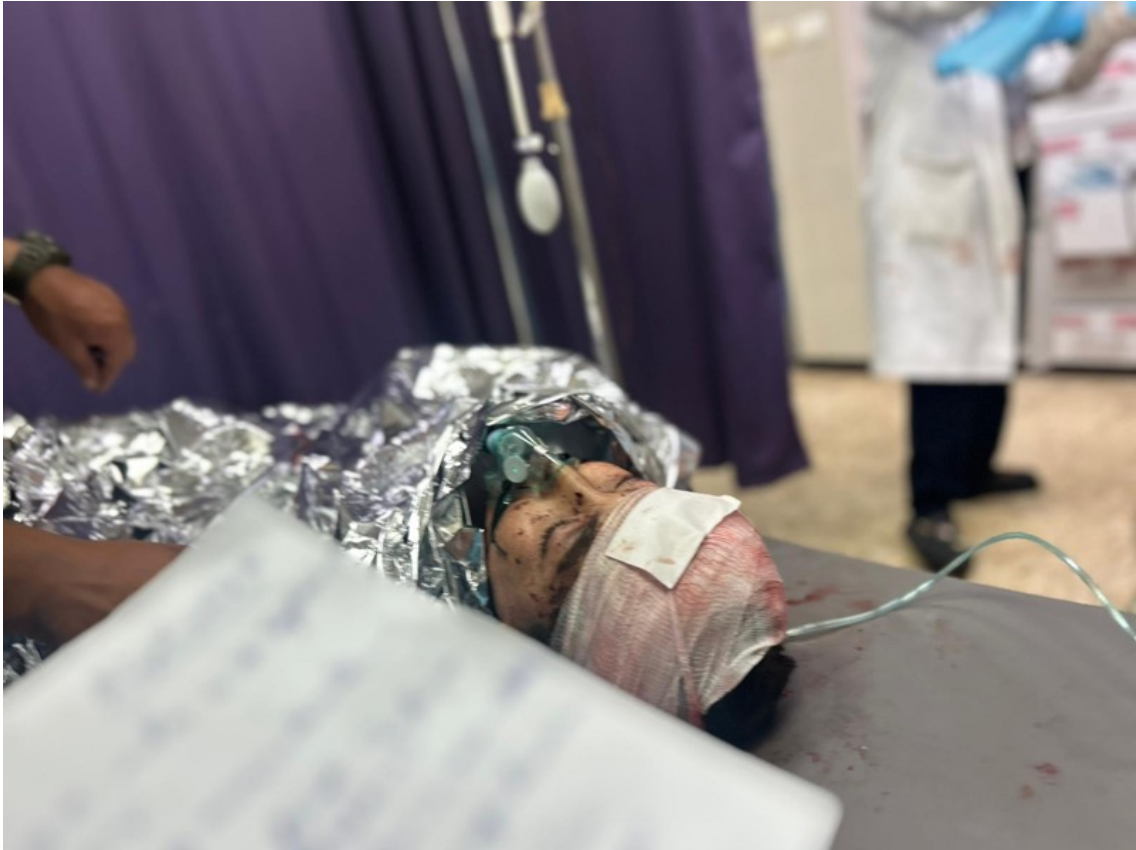

Imagen 57: Adam, de 11 años, es atendido en Urgencias tras un bombardeo israelí que mató a sus otros nueve hermanos y dejó gravemente herido a su padre. Su madre, pediatra en el hospital, estaba trabajando cuando llegaron su hijo y su esposo heridos. Adam presenta traumatismo craneoencefálico severo, múltiples heridas por metralla en todo el cuerpo, una perforación abdominal y una grave mutilación en el brazo izquierdo. No se espera que su padre sobreviva. (Jan Yunis, 23 de mayo de 2025).

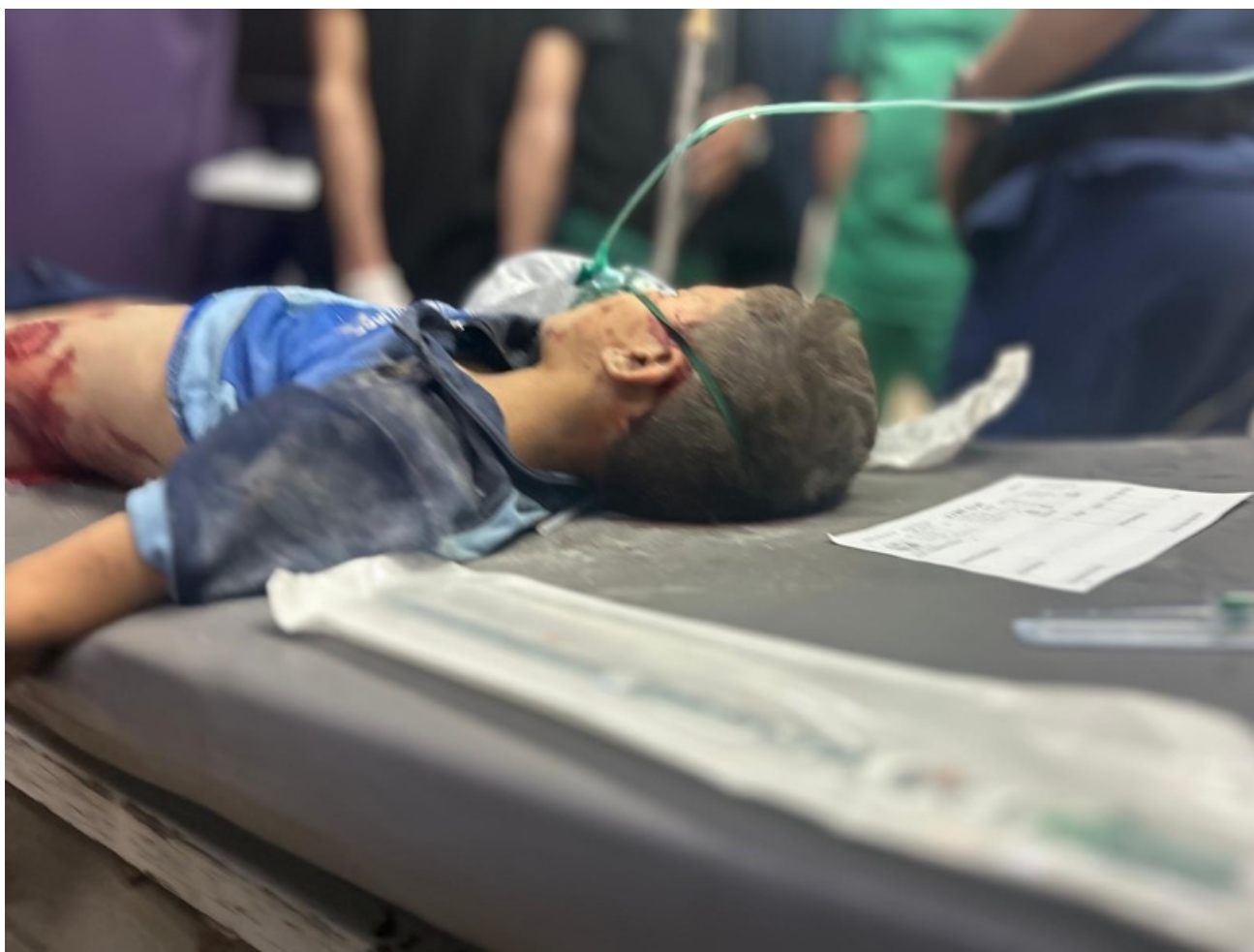

Imagen 58: Abdullah, de 10 años, es atendido tras sufrir heridas graves causadas por metralla. Presenta traumatismo craneoencefálico severo y perforaciones en el pecho y el abdomen, como consecuencia de un bombardeo israelí. Su pronóstico es muy desfavorable. (Jan Yunis, 24 de mayo de 2025).

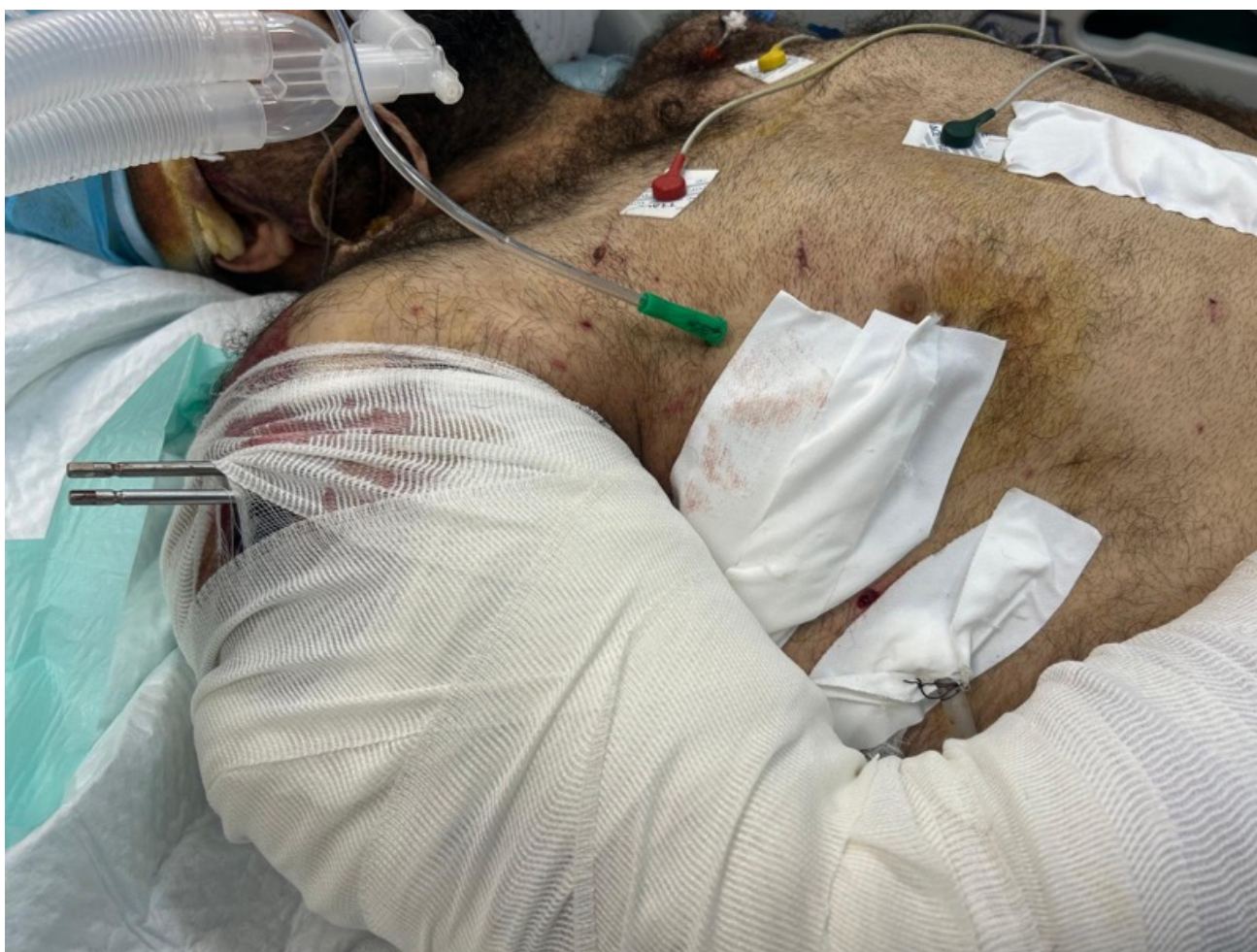

Imagen 59: El doctor Hamdi lucha por su vida en la UCI, tras un bombardeo israelí sobre su casa que lo hirió a él y a su hijo Adam, y mató a sus otros nueve hijos. Su esposa, la Dra. Alaa, pediatra del hospital, se encontraba de guardia cuando recibió la noticia. Hamzi sufrió traumatismo craneoencefálico severo, perforaciones graves por metralla en tórax y abdomen, y múltiples fracturas óseas. Fallecería a los nueve días de su ingreso en el hospital. (Jan Yunis, 25 de mayo de 2025).

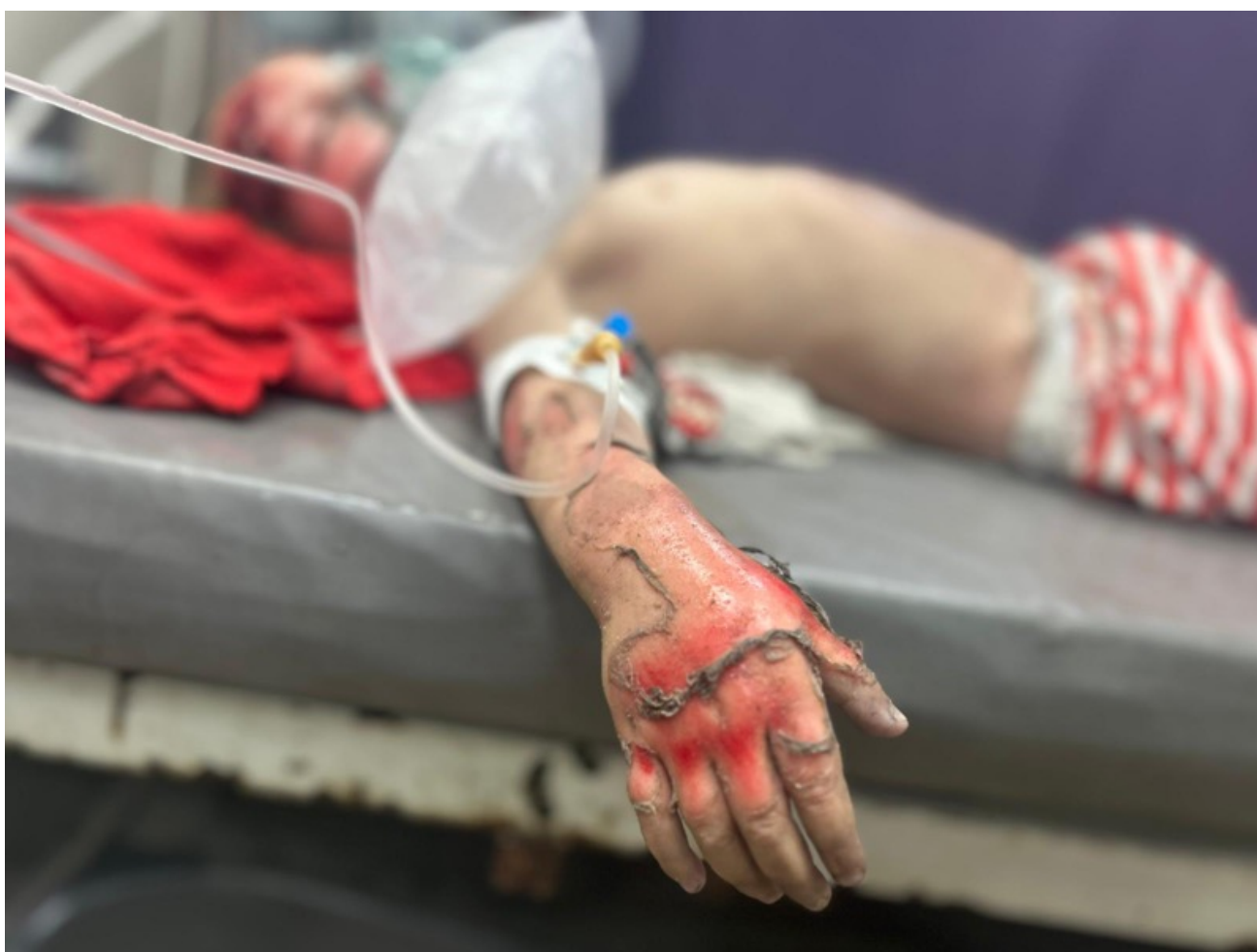

Imagen 60: Brazo quemado de Aseel, de 3 años, atendida en Urgencias tras un bombardeo israelí. Presenta, además de múltiples quemaduras, una herida abierta en el cráneo con salida de material encefálico y una gran perforación abdominal causada por metralla. Su pronóstico es infausto. (Jan Yunis, 25 de mayo de 2025).

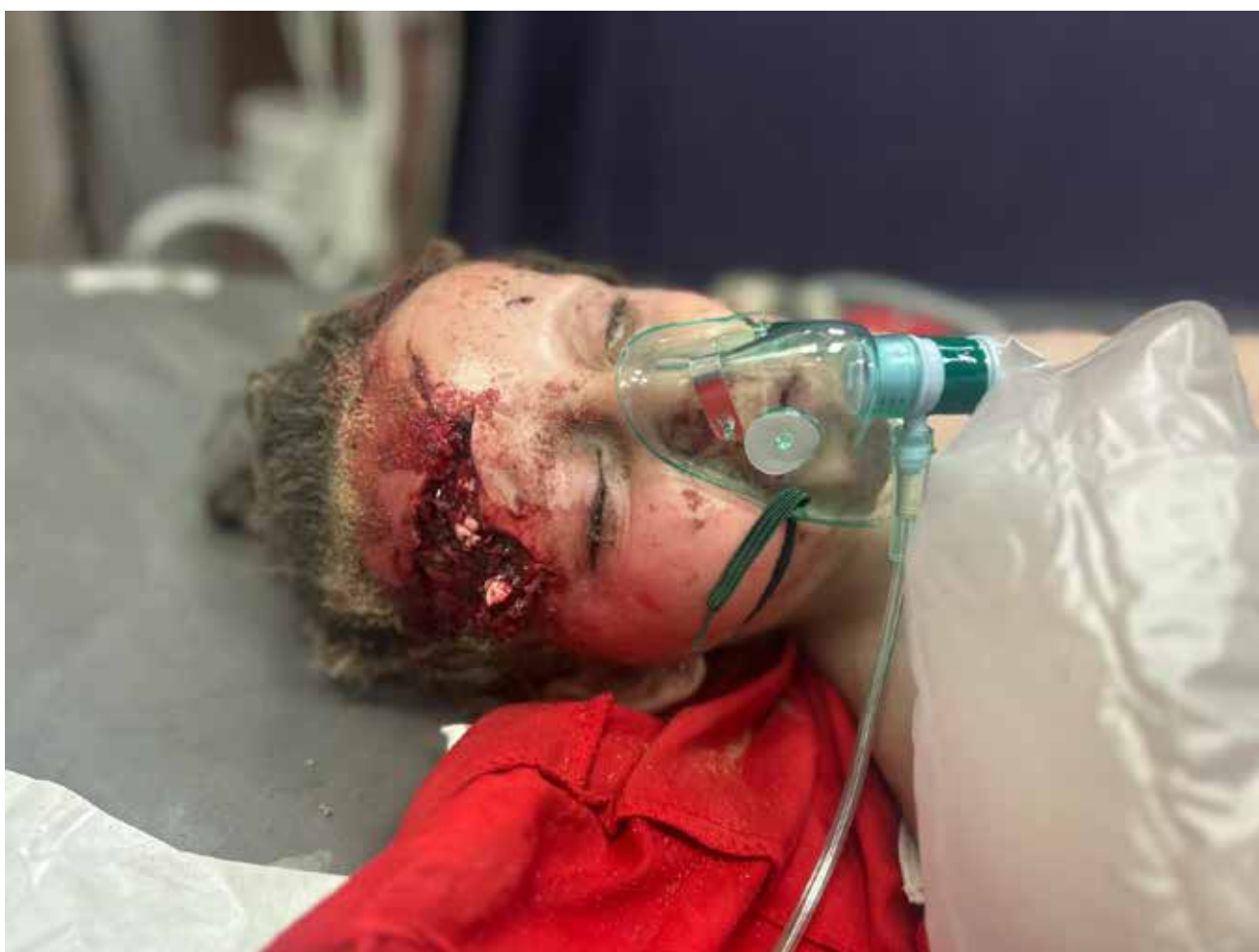

Imagen 61: Aseel, de 3 años, en Urgencias tras un bombardeo israelí. La fractura frontal con salida de material encefálico, la perforación abdominal y las quemaduras, complican muchísimo su pronóstico vital. (Jan Yunis, 25 de mayo de 2025).

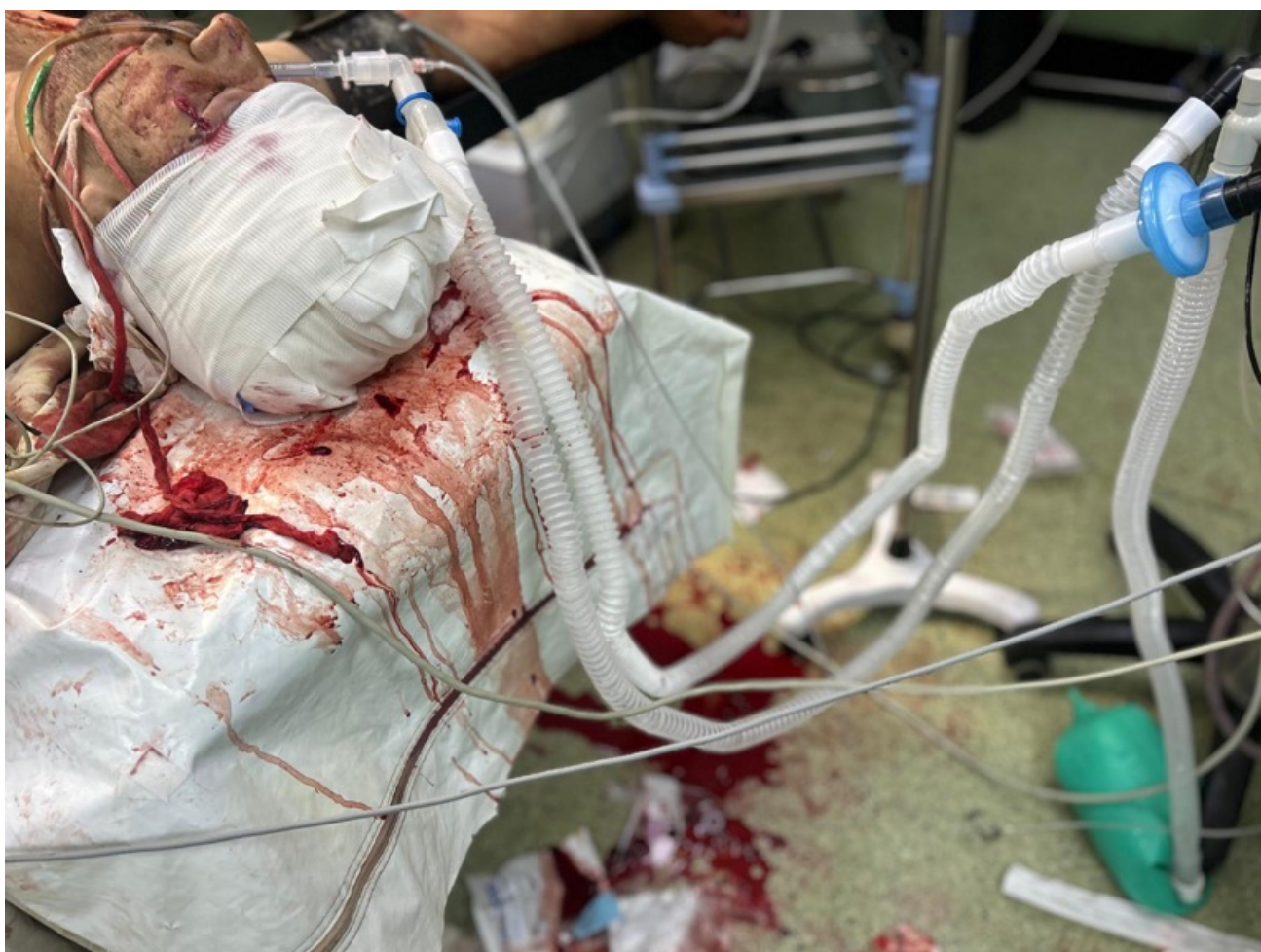

Imagen 62: Ahmed, de 45 años, es operado de múltiples perforaciones intestinales y lesiones vasculares graves en las piernas, causadas por metralla de una bomba israelí. Murió al final de la operación. Durante la reanimación se usaron más de veinte bolsas de sangre y plasma. (Jan Yunis, 25 de mayo de 2025).

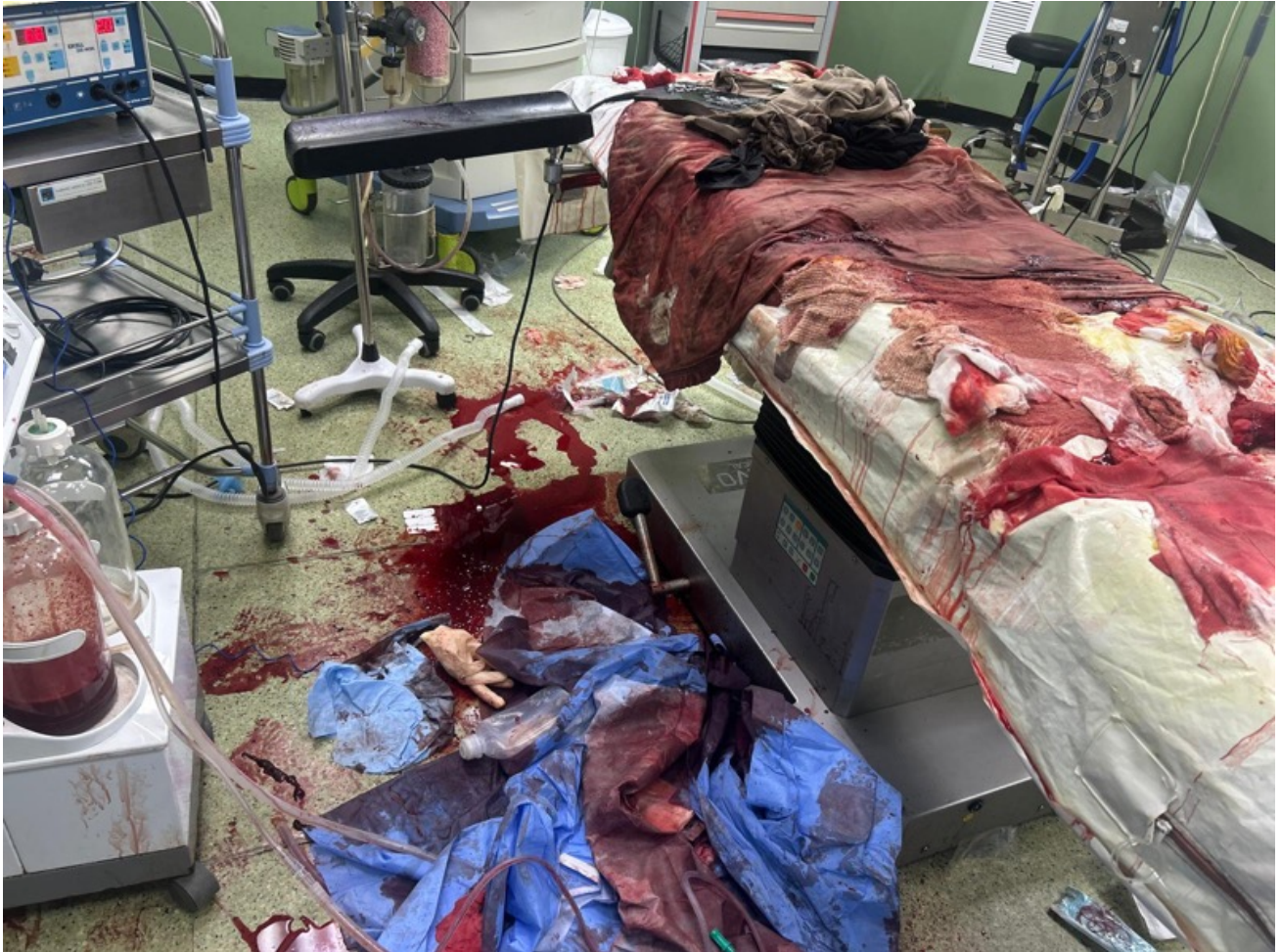

Imagen 63: Vista de uno de los quirófanos del Hospital Nasser tras la cirugía sobre Ahmed, de 45 años. Sufría múltiples perforaciones abdominales causadas por metralla y lesiones vasculares graves en las piernas. A pesar de los esfuerzos, murió al acabar la intervención. (Jan Yunis, 25 de mayo de 2025).

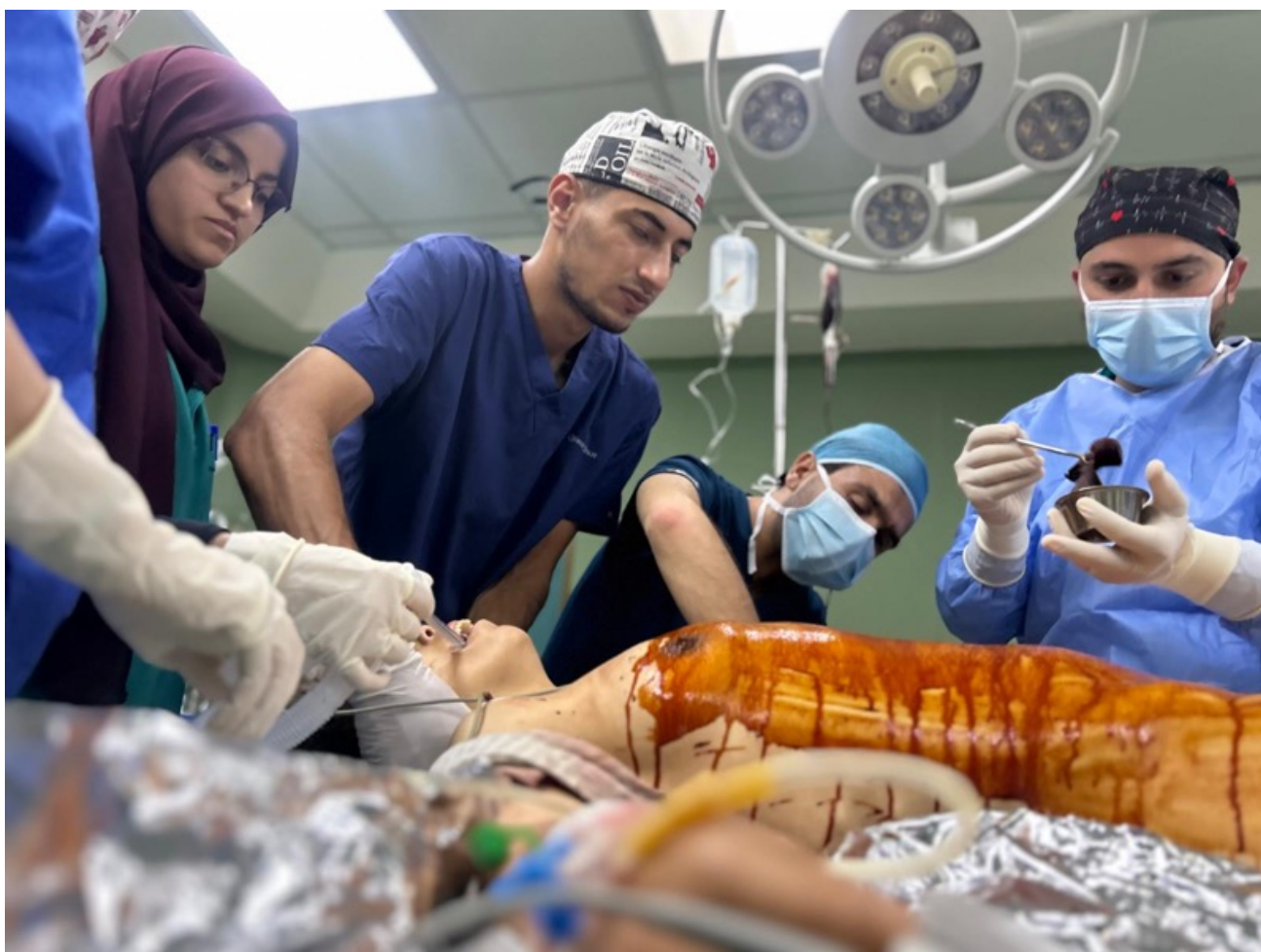

Imagen 64: Momentos antes de la cirugía de Jahla, de 42 años, con heridas abdominales por metralla, rotura del bazo, desgarró del diafragma y hemorragia pericárdica; lesiones causadas por un bombardeo israelí. (Jan Yunis, 25 de mayo de 2025).

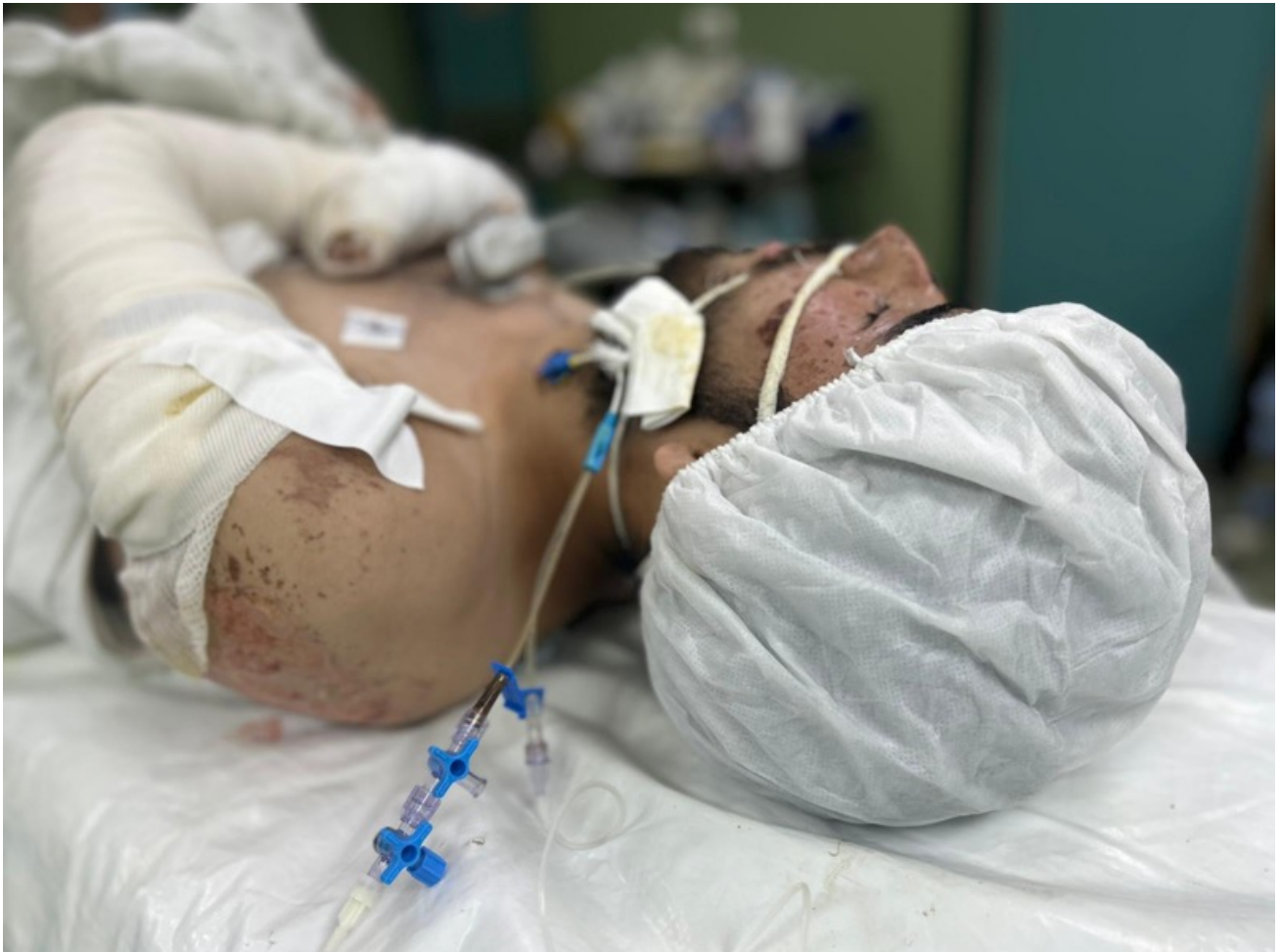

Imagen 65: Suleiman, de 22 años, es reoperado para desbridar sus heridas gravemente infectadas, causadas por metralla de una bomba israelí. Sufre amputación de la pierna izquierda a nivel de la ingle y arrancamientos extensos de piel y músculo en gran parte del cuerpo, con quemaduras graves en los brazos. La gravedad del shock séptico que presenta hace que su supervivencia sea muy improbable. (Jan Yunis, 25 de mayo de 2025).



Imagen 66: La doctora Alaa (a la izquierda), pediatra del hospital, recibe las condolencias de sus compañeros médicos tres días después de haber perdido a nueve de sus diez hijos, asesinados por el ejército israelí. En el momento de la fotografía, su esposo, el doctor Hamdi, seguía con vida en la UCI, pero fallecería seis días más tarde. (Jan Yunis, 26 de mayo de 2025).

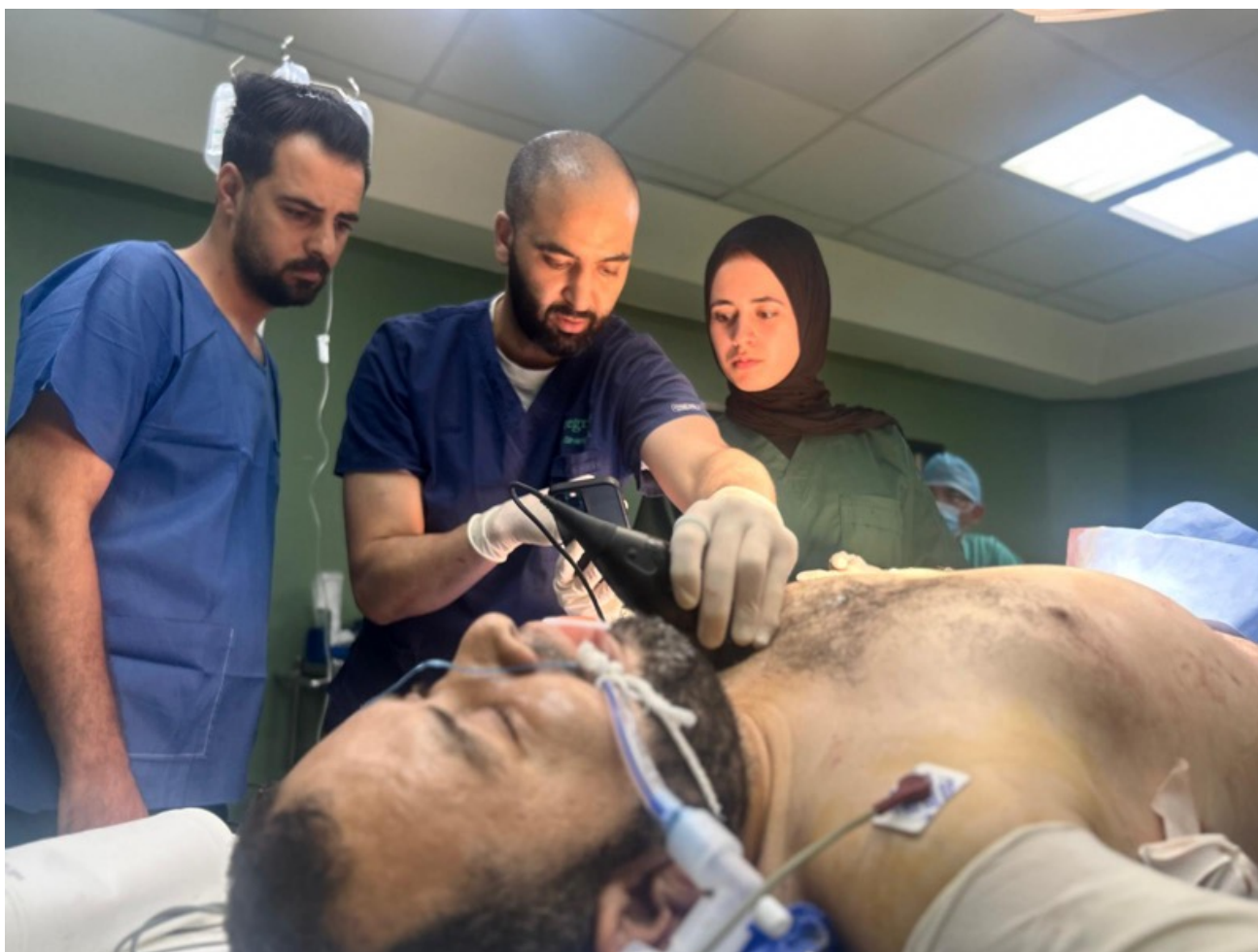

Imagen 67: Ali, de 40 años, justo antes de ser operado por heridas graves en el abdomen y las piernas, causadas por metralla de una bomba israelí. Debido a la gravedad del shock hemorrágico que padecía, murió pocas horas después de la cirugía. (Jan Yunis, 26 de mayo de 2025).

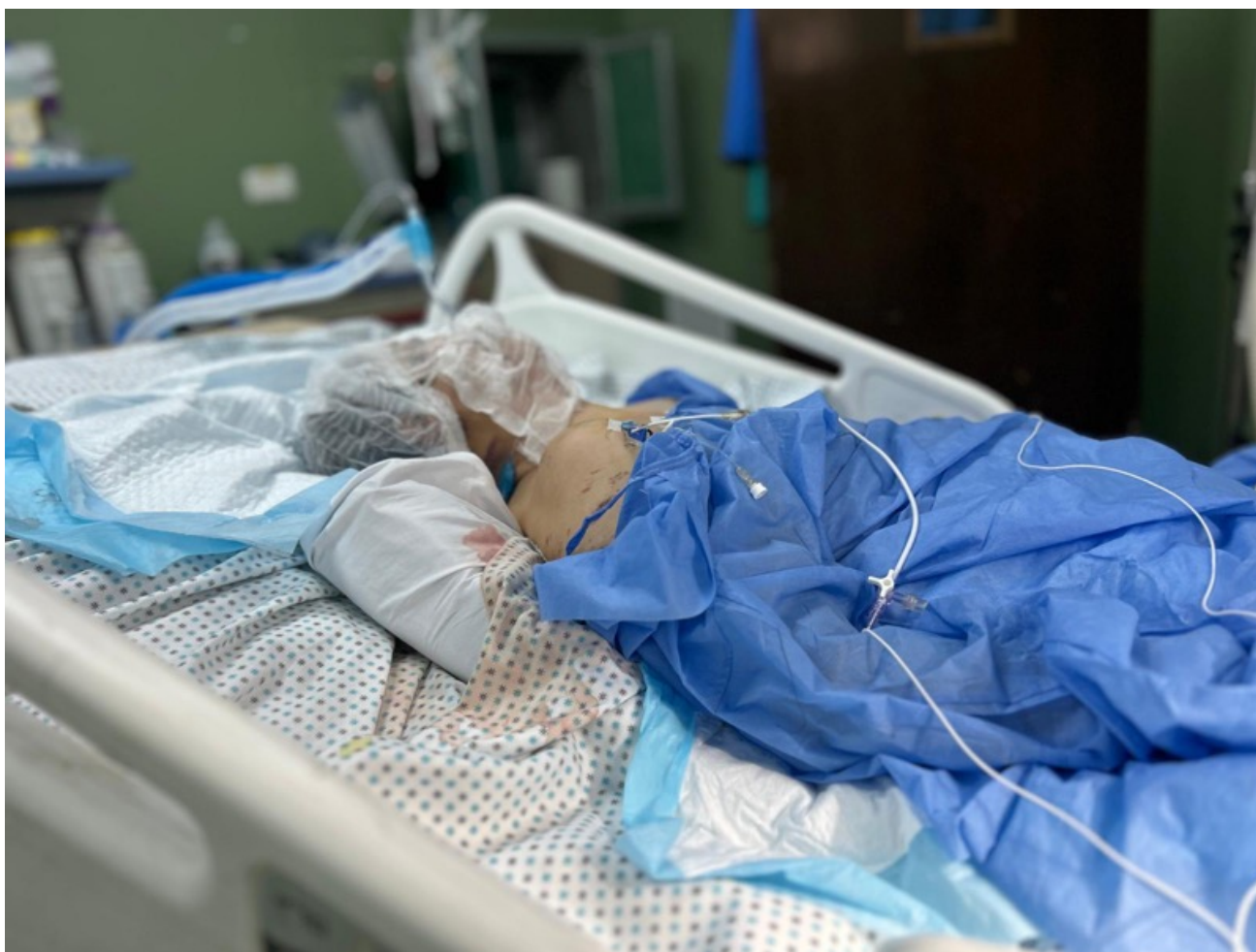

Imagen 68: Falastin, de 62 años, justo antes de ser operada para estabilizar sus fracturas de las piernas y desbridar sus numerosas heridas cutáneas y musculares, muchas de las cuales están infectadas. Además, sufre una hemorragia cerebral severa que la mantiene en coma. Las lesiones fueron causadas por un bombardeo israelí. (Jan Yunis, 26 de mayo de 2025).

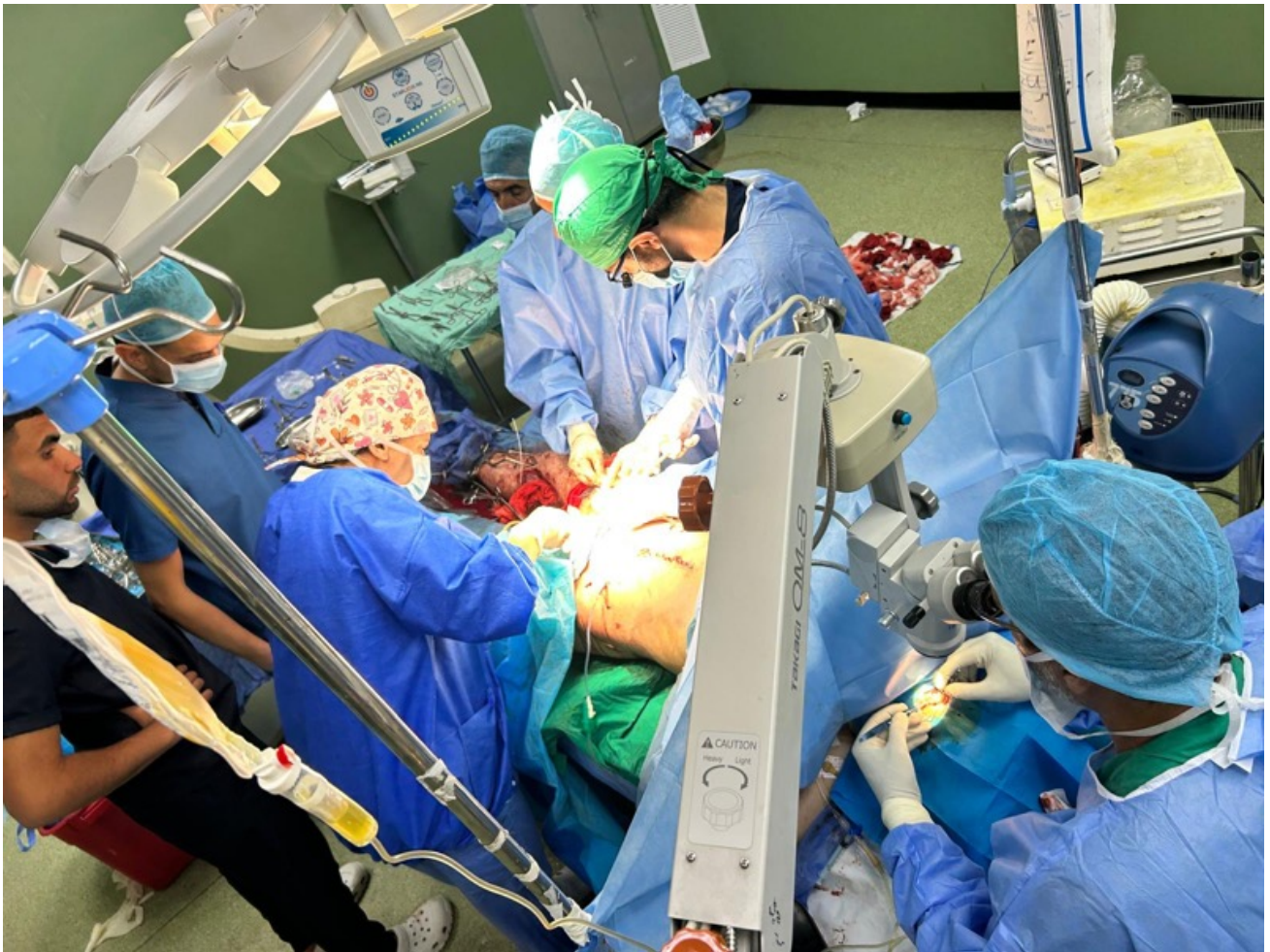

Imagen 69: Malaak, de 22 años y embarazada de 20 semanas, es operada tras un bombardeo israelí. Presenta múltiples perforaciones intestinales, desgarró de la arteria femoral en la pierna derecha, estallido del globo ocular izquierdo y fracturas óseas. Debido a la gravedad de su shock hemorrágico, su pronóstico es muy desfavorable. (Jan Yunis, 27 de mayo de 2025).

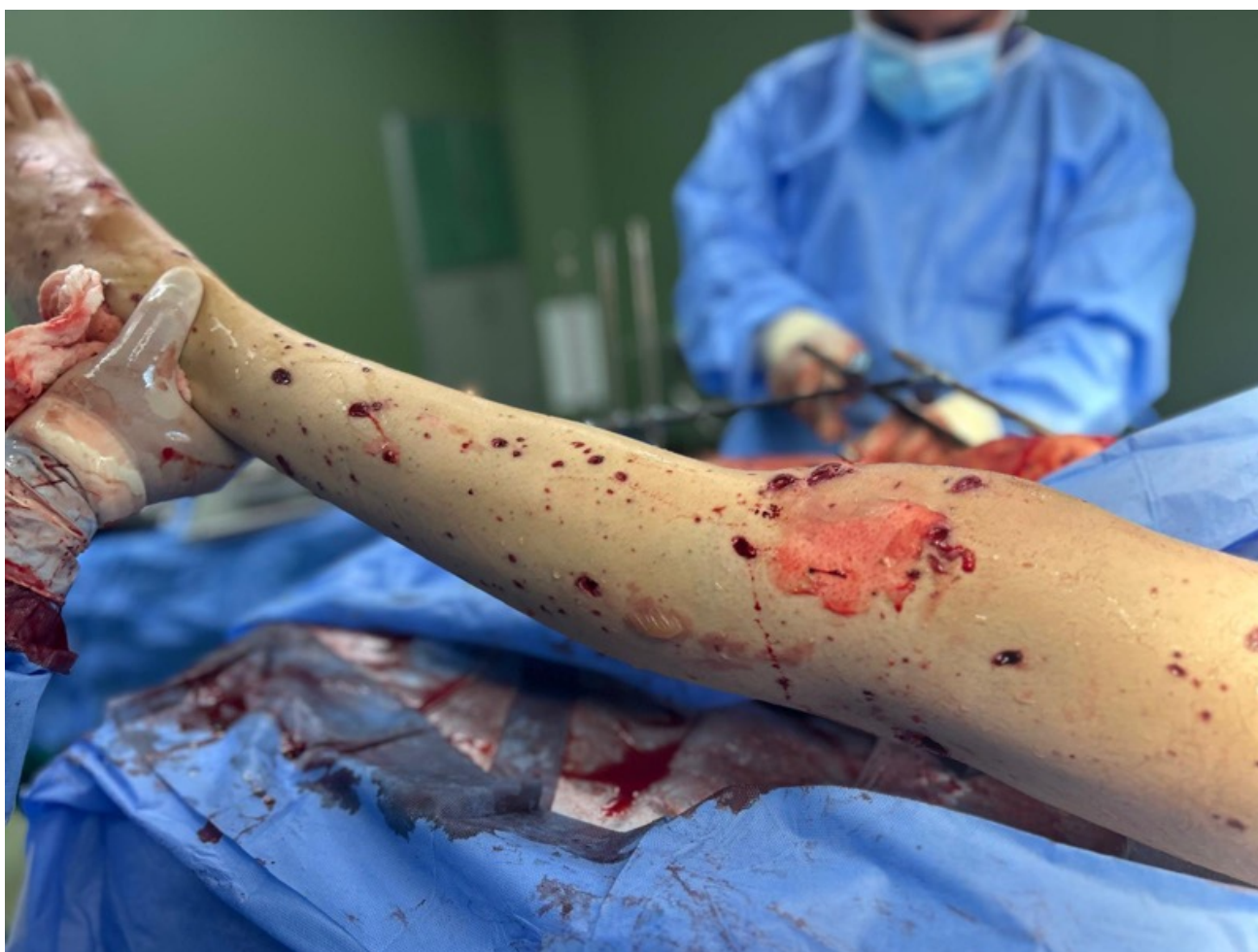

Imagen 70: Agujeros de metralla en las piernas de Malaak, de 22 años y embarazada de 20 semanas. Las numerosas perforaciones provocadas por la metralla han generado una hemorragia masiva, lo que hace improbable su supervivencia. (Jan Yunis, 27 de mayo de 2025).

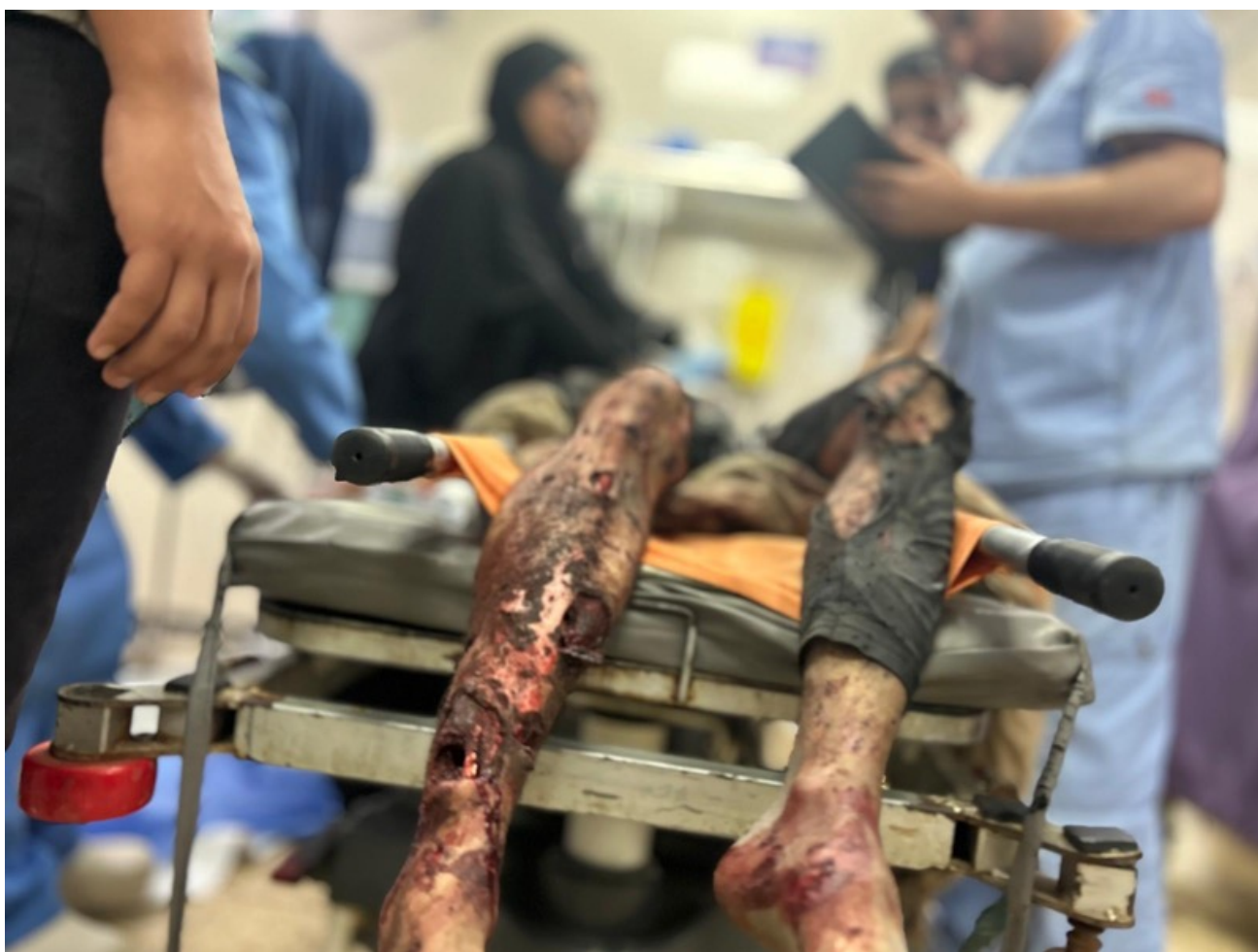

Imagen 71: Piernas mutiladas de Ashraf, de 17 años, sobre una cama del box de críticos. Un bombardeo israelí le produjo heridas incompatibles con la vida y murió minutos después de llegar a Urgencias. (Jan Yunis, 28 de mayo de 2025).

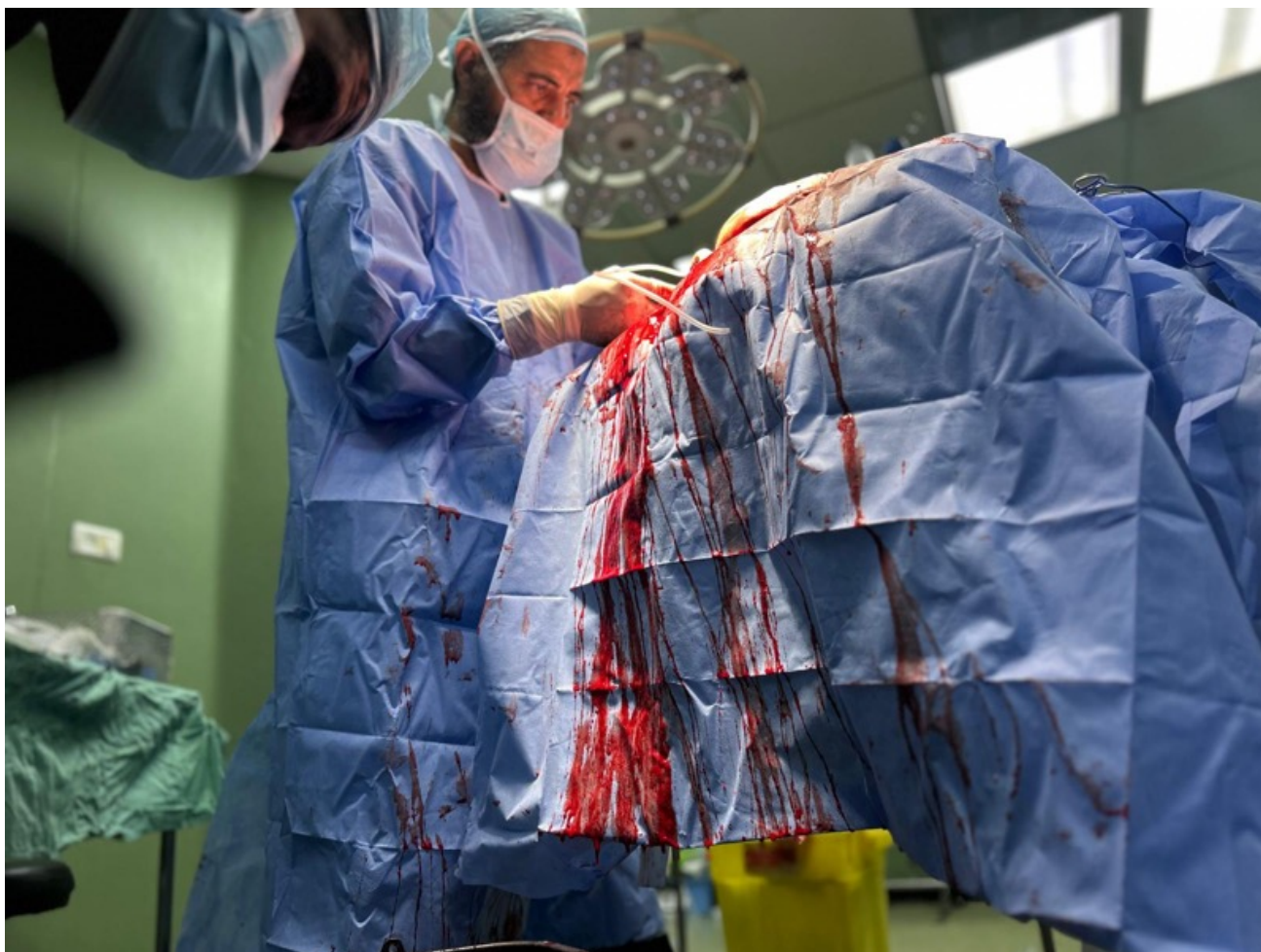

Imagen 72: Hameed, de 33 años, es operado de un hematoma subdural tras un traumatismo craneoencefálico severo causado por un bombardeo israelí. Su pronóstico, pese a la intervención, es muy negativo. (Jan Yunis, 28 de mayo de 2025).

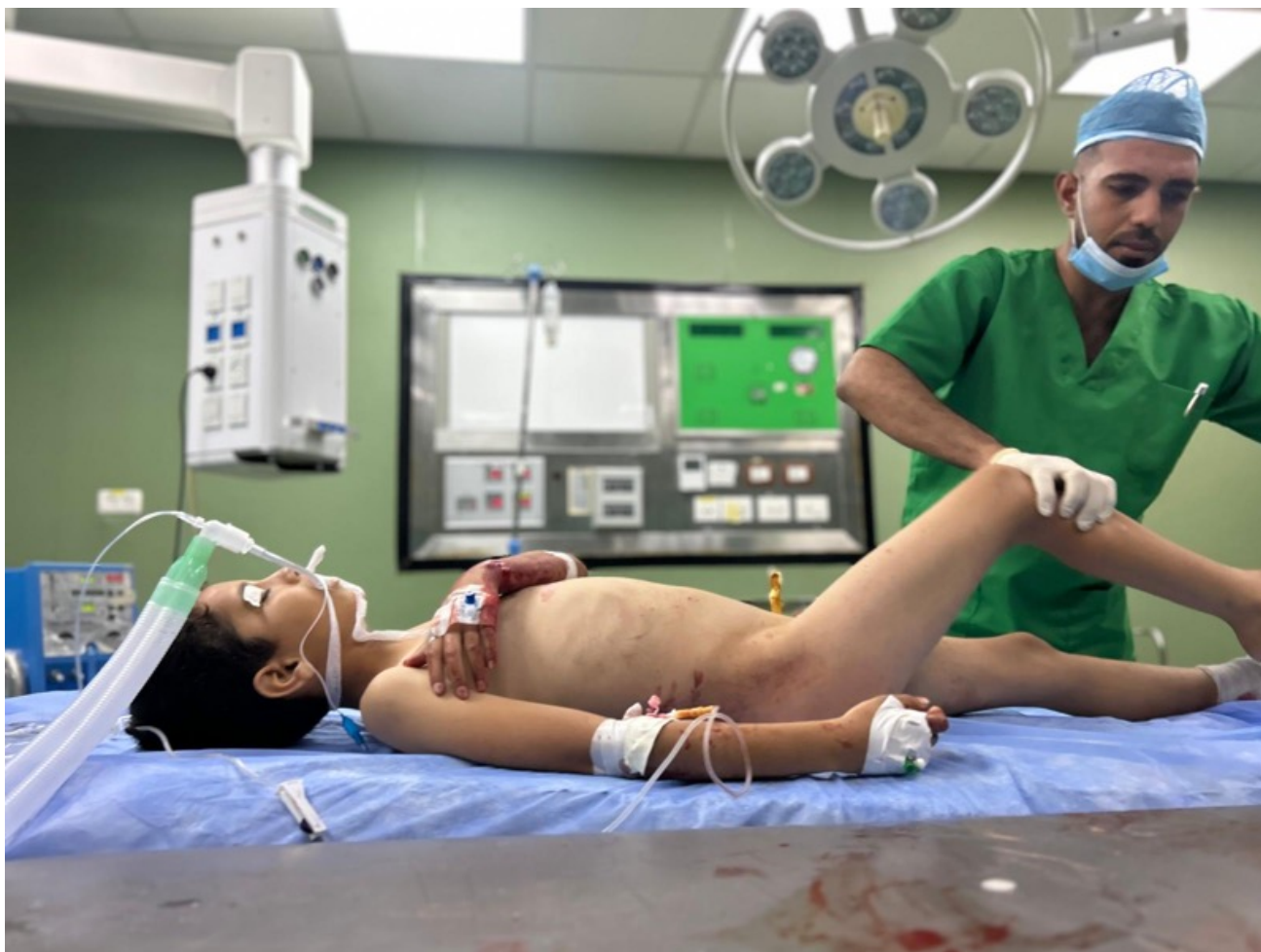

Imagen 73: Raha, de 11 años, en la mesa de operaciones antes de ser sometida a una laparotomía destinada a reparar múltiples perforaciones intestinales causadas por metralla de una bomba israelí. (Jan Yunis, 28 de mayo de 2025).

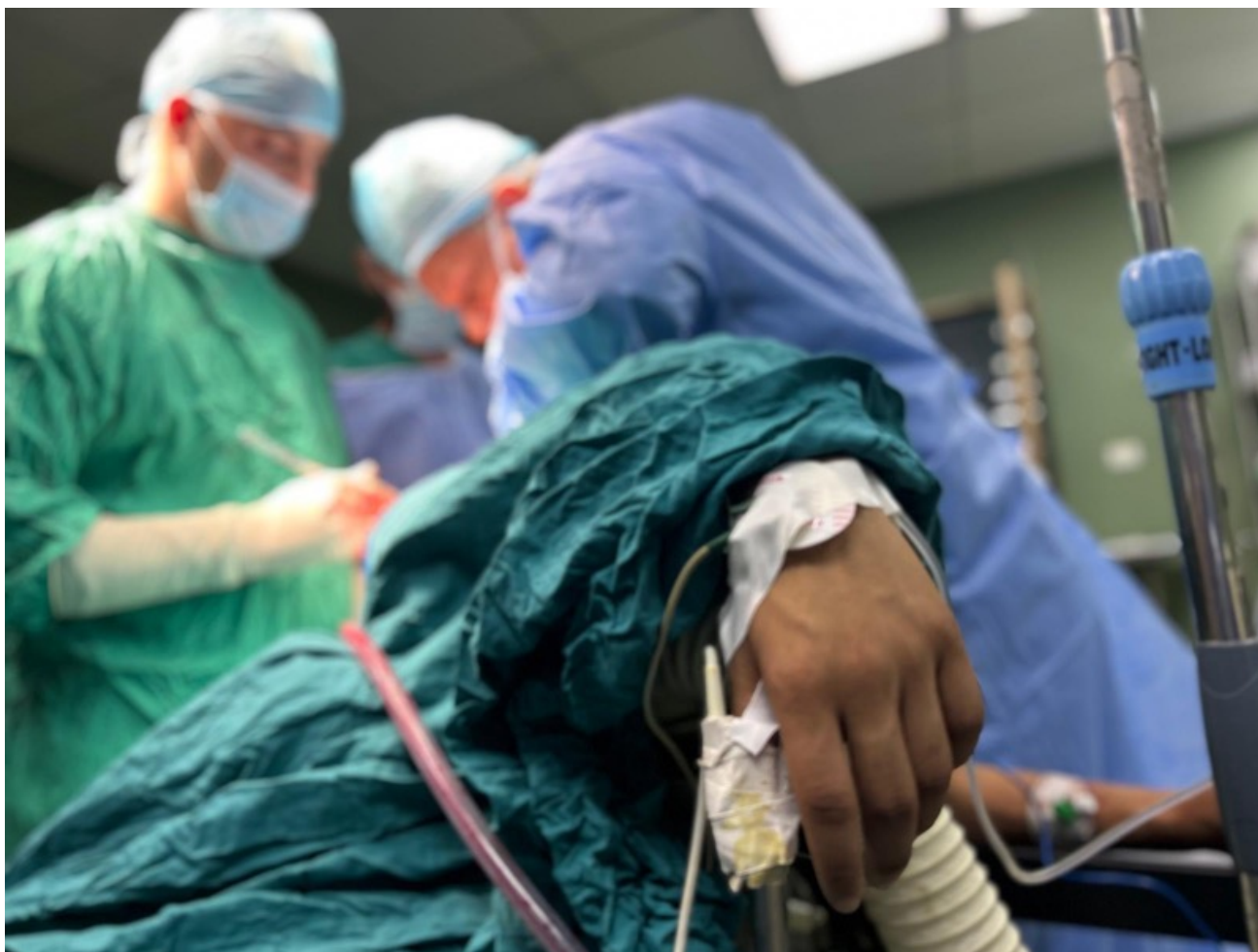

Imagen 74: Cirujanos torácicos durante la operación a Mahmud, de 23 años. Intentan reparar las heridas causadas por un disparo de arma de fuego del ejército israelí, que ha dañado gravemente el pulmón izquierdo y el diafragma. La bala quedó impactada a solo un centímetro de la arteria aorta. (Jan Yunis, 28 de mayo de 2025).

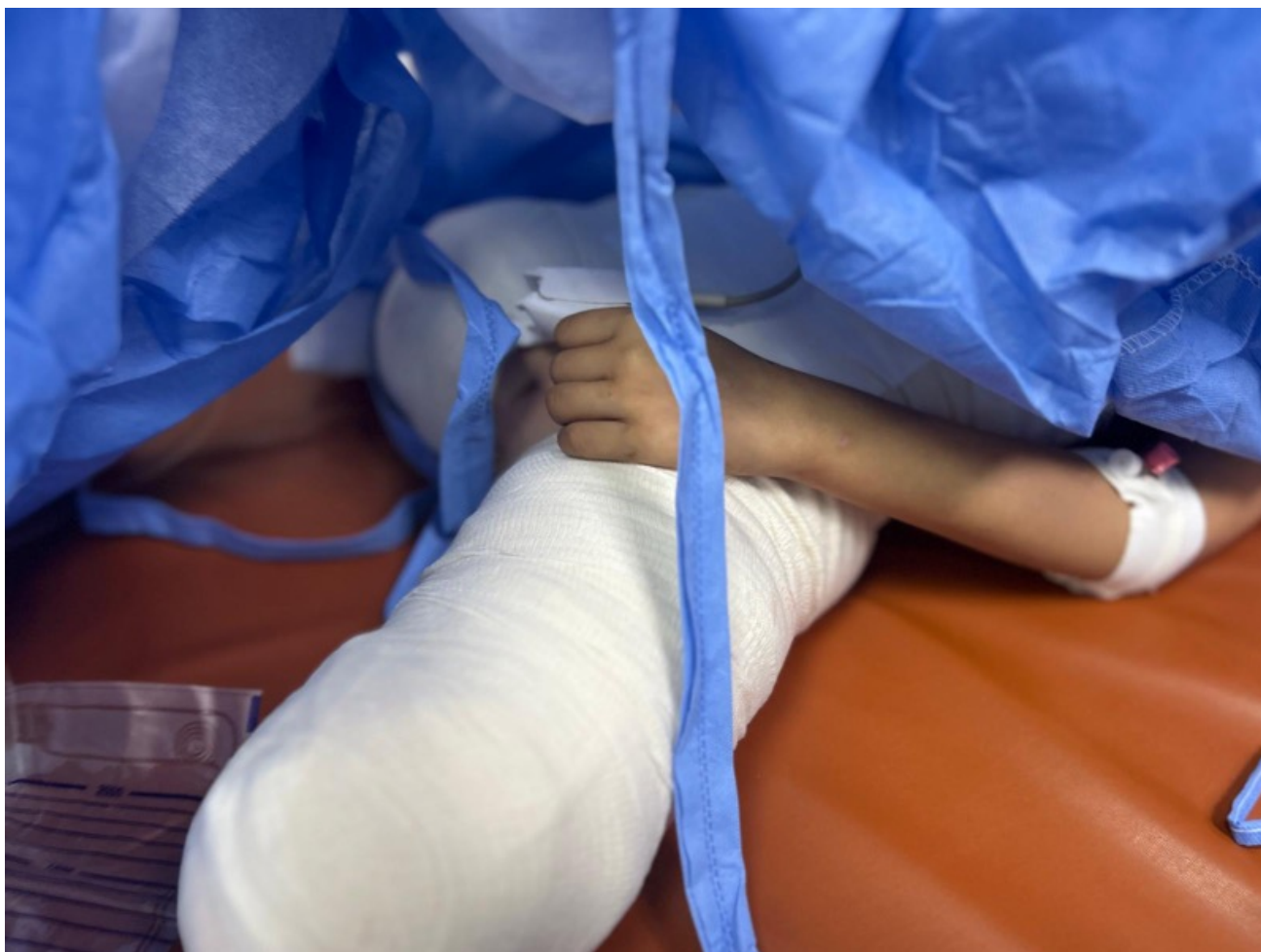

Imagen 75: Sila, de 7 años, justo después de la cirugía para detener el sangrado producido por la amputación de ambas piernas tras un bombardeo israelí. (Jan Yunis, 29 de mayo de 2025).

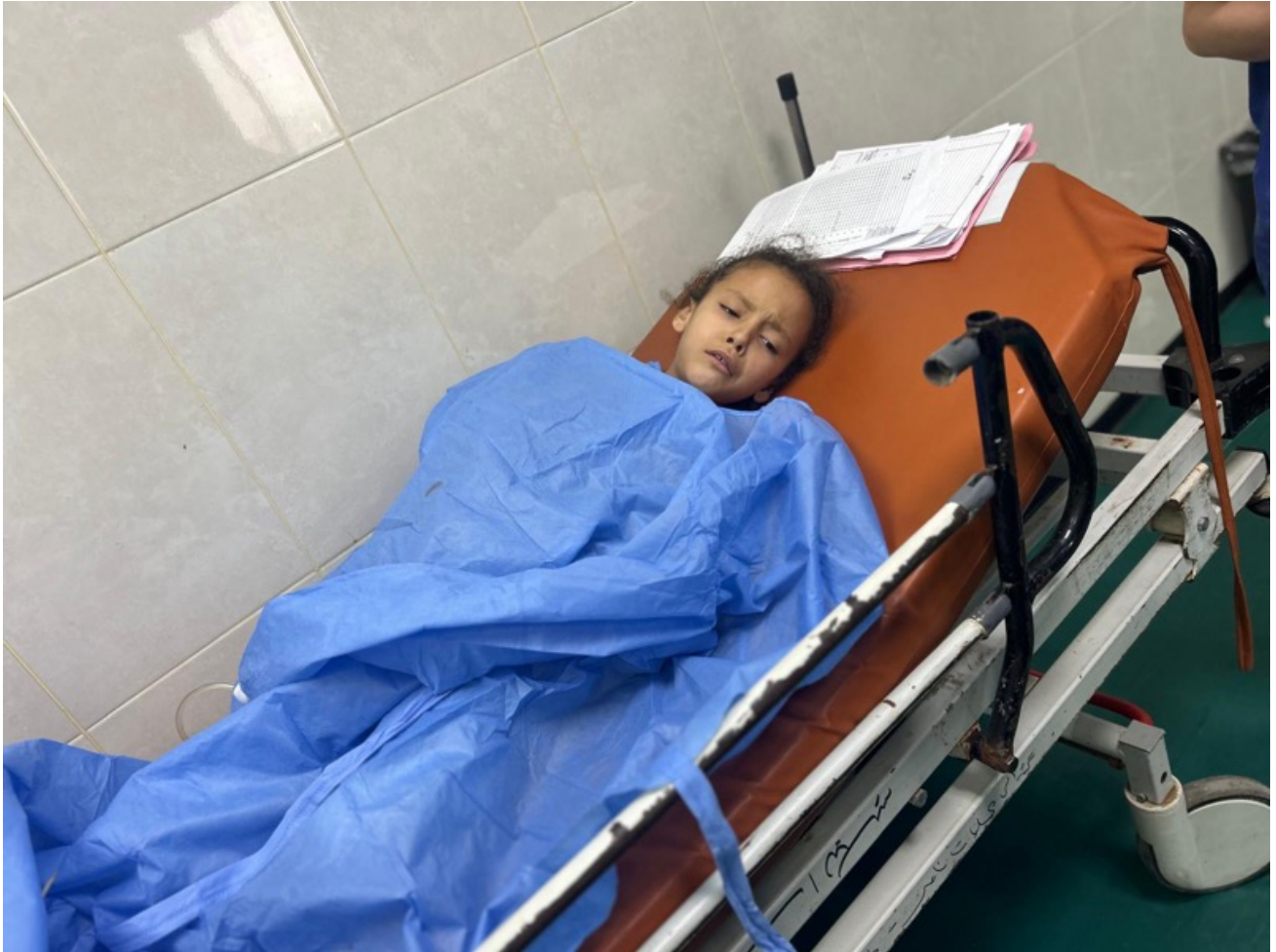

Imagen 76: Sila, de 7 años, justo después de la cirugía requerida para detener el sangrado originado por la amputación traumática de ambas piernas causada por la explosión de una bomba israelí. (Jan Yunis, 29 de mayo de 2025).



Imagen 77: Un joven llora desconsoladamente junto a las puertas de Urgencias, lamentando la muerte a manos del ejército israelí de un amigo o familiar. Las imágenes de mujeres y hombres llorando por la muerte prematura y violenta de sus seres queridos son constantes, al igual que los bombardeos. (Jan Yunis, 29 de mayo de 2025).

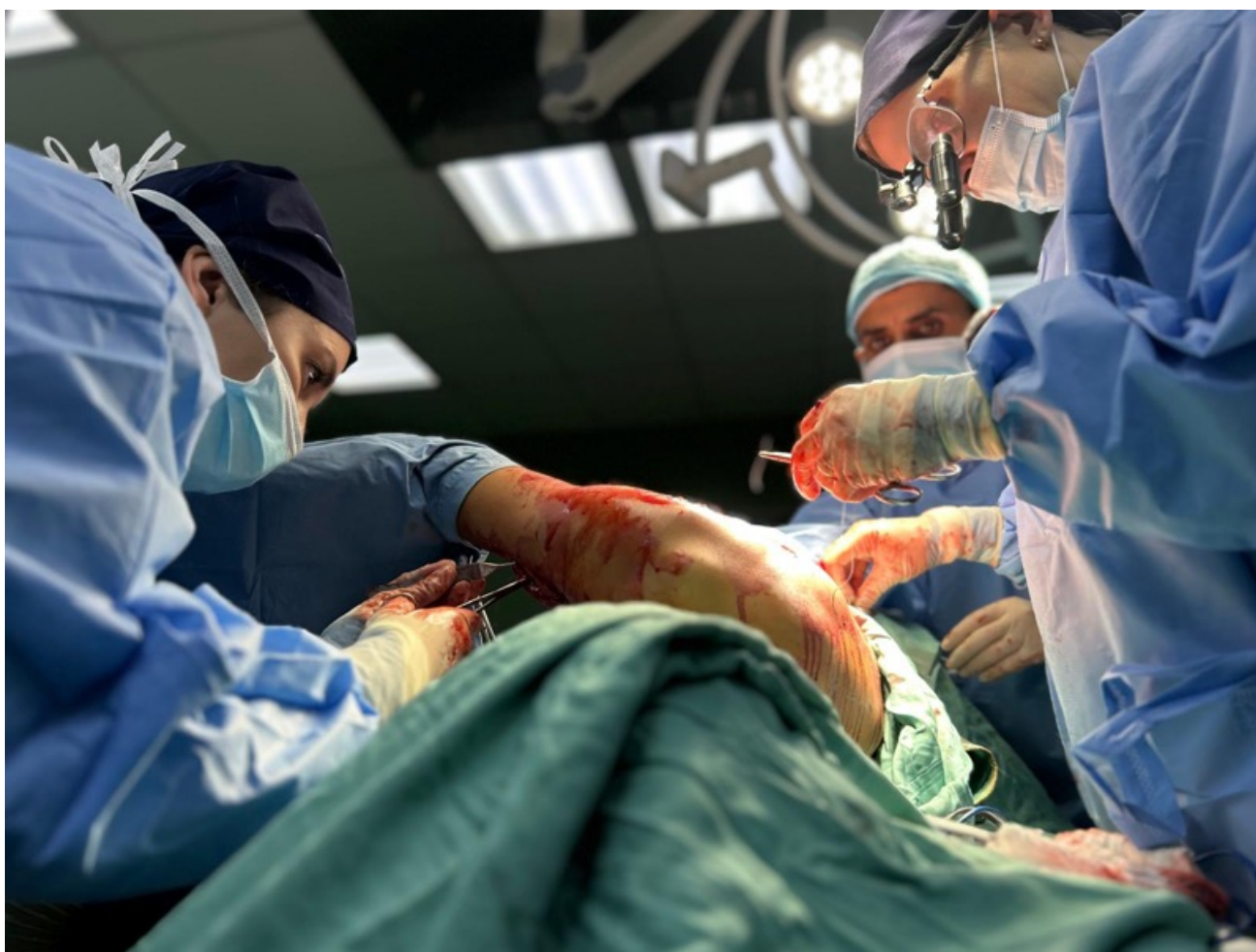

Imagen 78: Los cirujanos intentan salvar el brazo de Amjad, de 17 años. Una bomba israelí le causó graves lesiones en los vasos sanguíneos y nervios a nivel de la axila. Tras más de once horas de cirugía que involucraron a especialistas en cirugía vascular, plástica y ortopédica, es probable que su brazo no sea amputado. (Jan Yunis, 30 de mayo de 2025).

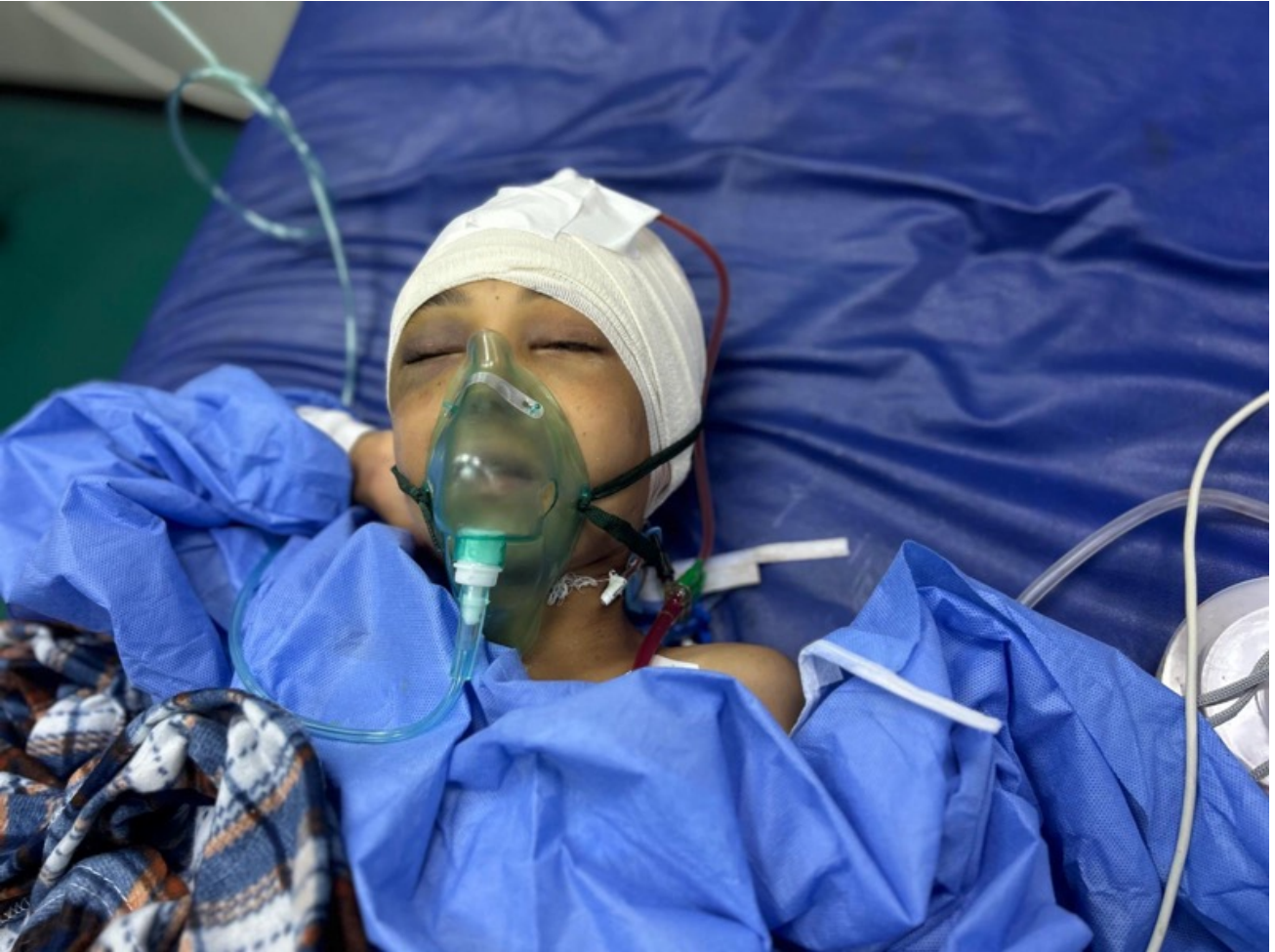

Imagen 79: Misbah, de 9 años, es reoperada por los neurocirujanos para tratar las complicaciones derivadas de una extensa craniectomía realizada con anterioridad. Misbah fue herida de bala en la cabeza por el ejército israelí. Si sobrevive, lo hará con la mitad izquierda de su cuerpo permanentemente paralizada. (Jan Yunis, 30 de mayo de 2025).



Imagen 80: Una mujer reza en el suelo del pasillo del hospital por la vida de un familiar ingresado en la UCI. Entre los gritos, lágrimas y desmayos de los parientes, se escuchan oraciones en los pasillos por los heridos y, en la morgue, por los fallecidos. (Jan Yunis, 1 de junio de 2025).

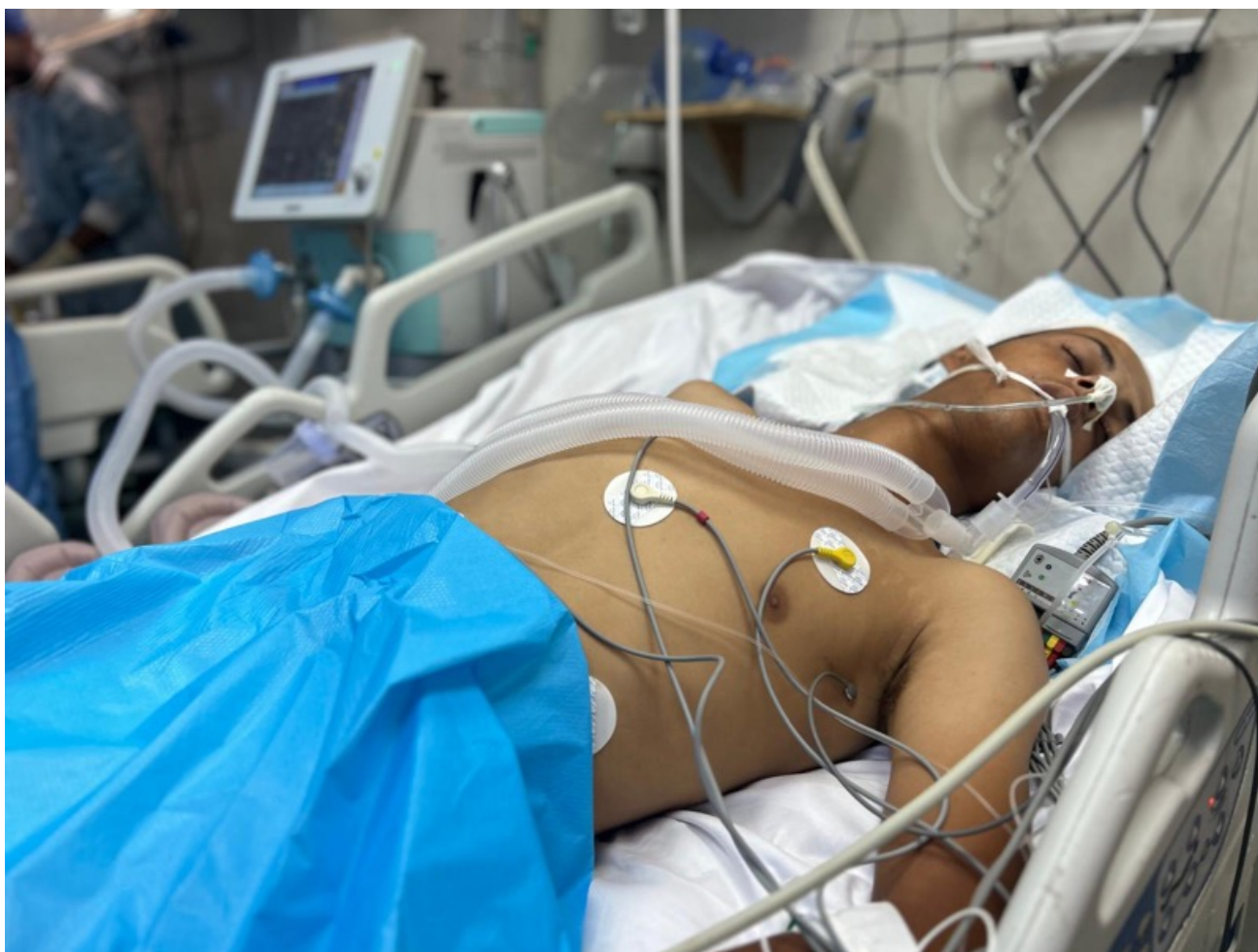

Imagen 81: Jihad, de 26 años, es ingresado en la UCI tras una neurocirugía, después de haber sido disparado en la cabeza por soldados israelíes mientras esperaba recibir comida del centro de distribución de alimentos que el ejército israelí, junto con una compañía estadounidense, han habilitado en en Rafah. El número de heridos y muertos causados por este ataque israelí ha sido de varias decenas. Su pronóstico es muy negativo. (Jan Yunis, 1 de junio de 2025).

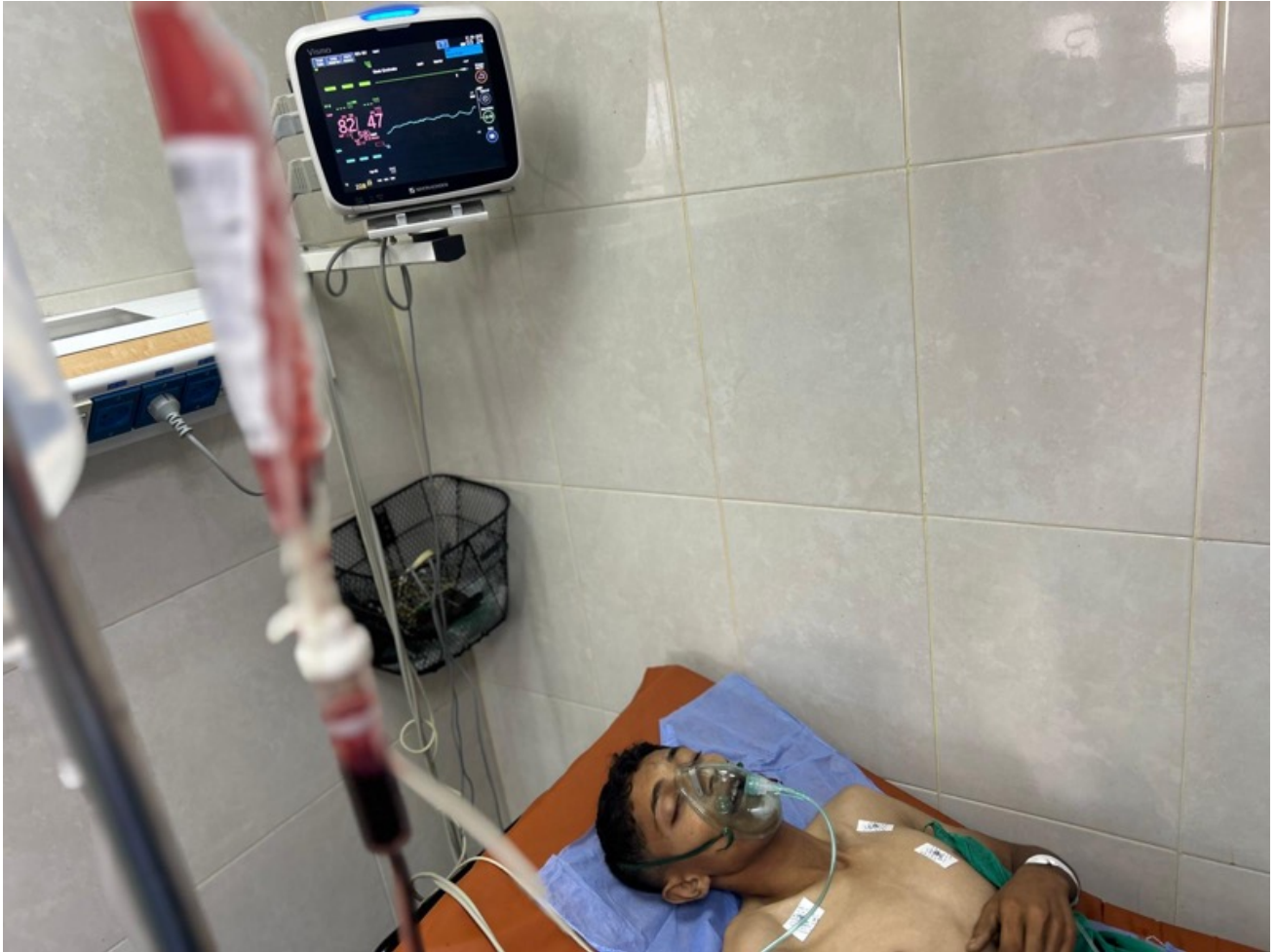

Imagen 82: Saleh, de 19 años, tras ser intervenido por graves heridas en su pierna derecha, que incluyen daños en la arteria poplítea, causadas por disparos del ejército israelí mientras esperaba recibir comida del centro de distribución de alimentos que el ejército israelí, junto con una compañía estadounidense, han instalado en Rafah. El número de heridos y muertos causado por este ataque israelí ha sido de varias decenas. El grave shock hemorrágico que ha sufrido empeora considerablemente su pronóstico vital. (Jan Yunis, 1 de junio de 2025).



Imagen 83: Balas extraídas del cuerpo de Saleh, de 19 años, tras la cirugía destinada a solucionar las graves heridas que le causaron. Saleh fue disparado por el ejército israelí mientras esperaba la distribución de comida de una compañía estadounidense, autorizada por ejército israelí, en Rafah. El número de heridos y muertos causado por este ataque israelí ha sido de varias decenas. (Jan Yunis, 1 de junio de 2025).

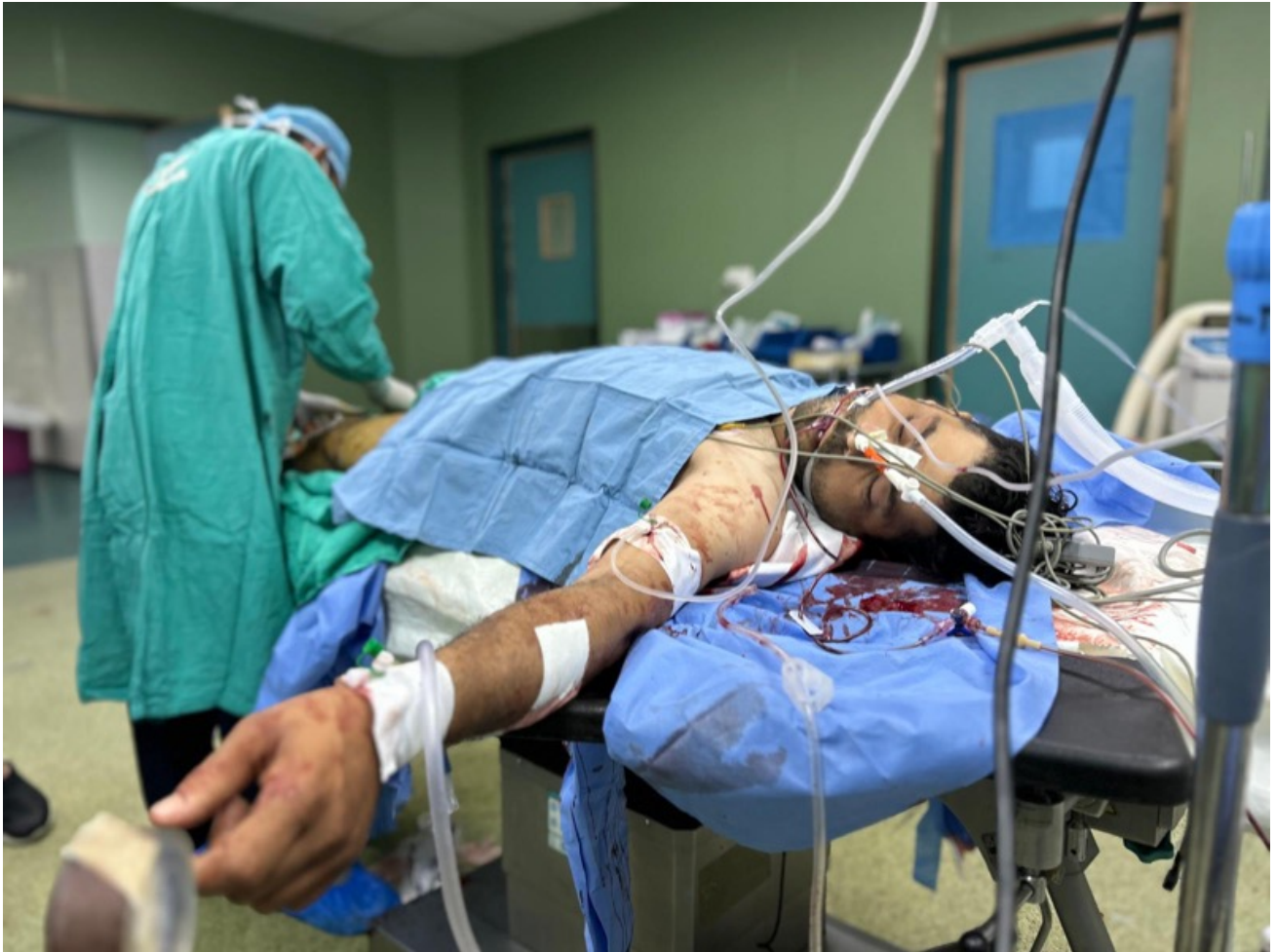

Imagen 84: Bassam, de 37 años, tras ser operado de las graves heridas causadas por la explosión de una bomba israelí. Presentaba múltiples perforaciones en el abdomen y las piernas, con daño vascular significativo, y fue necesario extirparle un riñón. También sufrió fracturas óseas en las piernas. A pesar de la intervención, la gravedad del shock hemorrágico reduce al mínimo sus posibilidades de supervivencia. (Jan Yunis, 1 de junio de 2025).

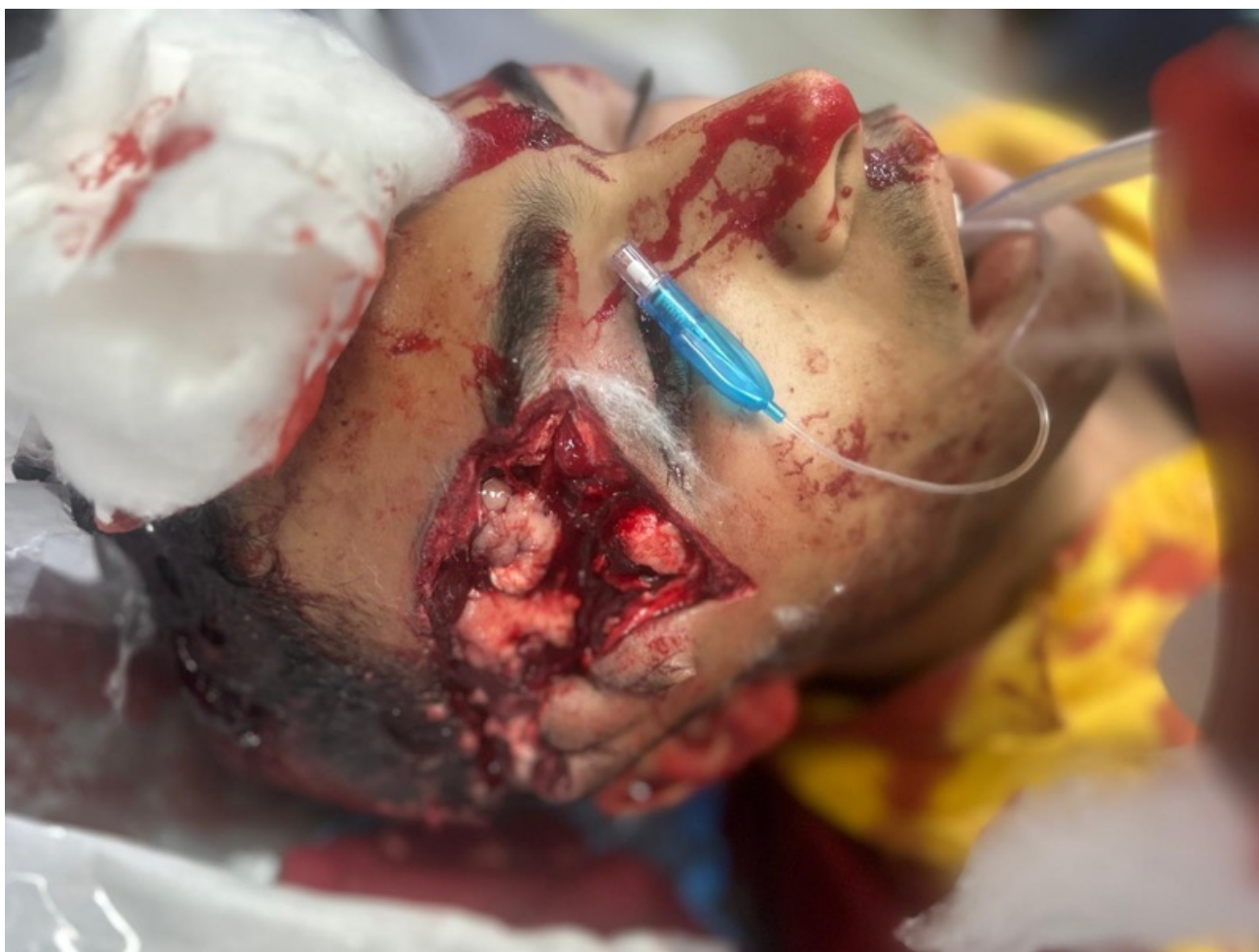

Imagen 85: Paciente masculino, de aproximadamente 20 años, no identificado en el momento de la fotografía. Presenta una fractura de cráneo con salida de material encefálico, como resultado de un bombardeo israelí. En Urgencias fue catalogado como “hopeless case” (caso sin esperanza) y falleció poco después. (Jan Yunis, 1 de junio de 2025).

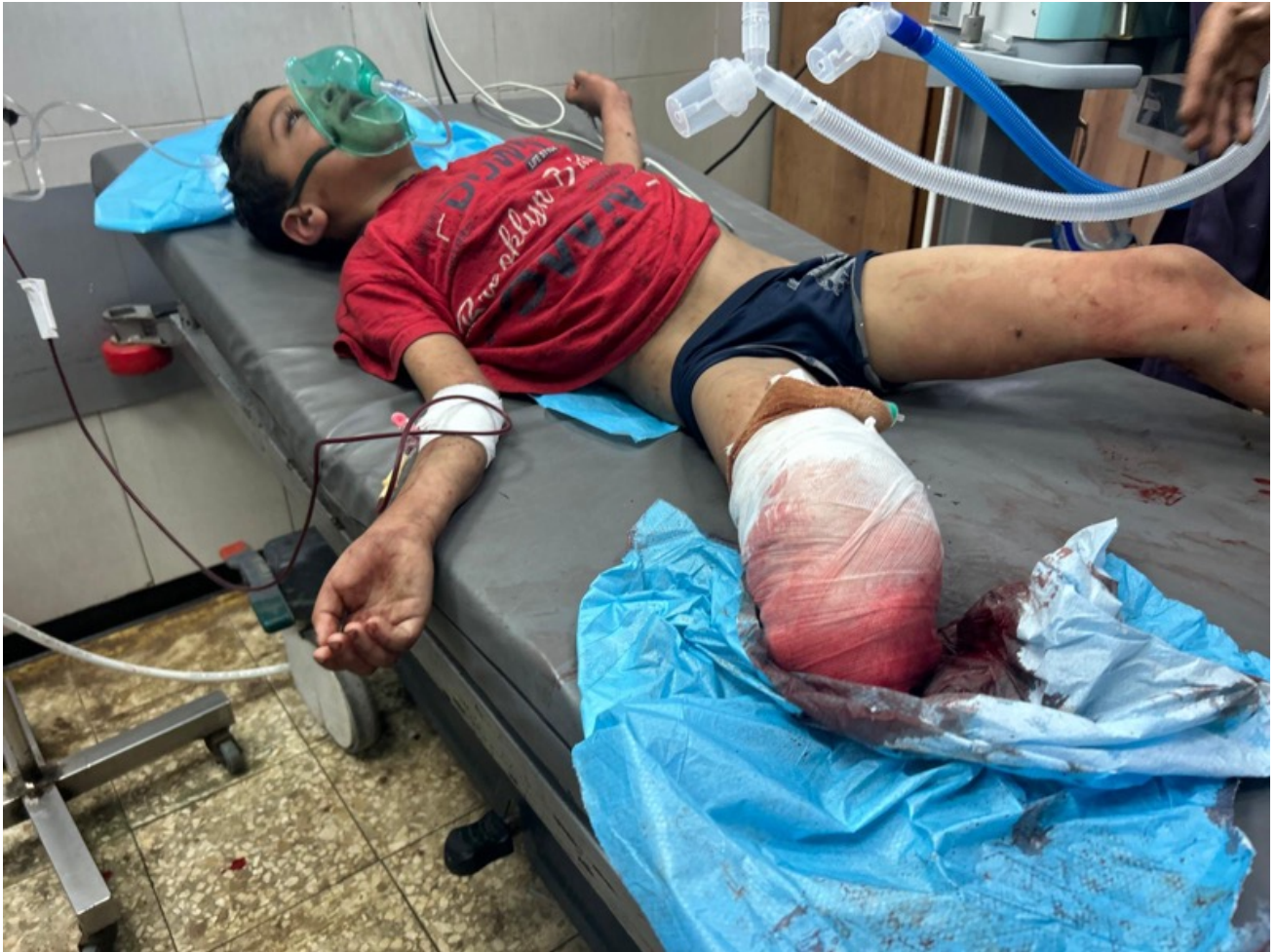

Imagen 86: Un niño de aproximadamente 8 años, no identificado en el momento de la fotografía, en una de las camillas del box de críticos. Presenta una amputación traumática de la pierna derecha causada por la explosión de una bomba lanzada por el ejército israelí. (Jan Yunis, 1 de junio de 2025).

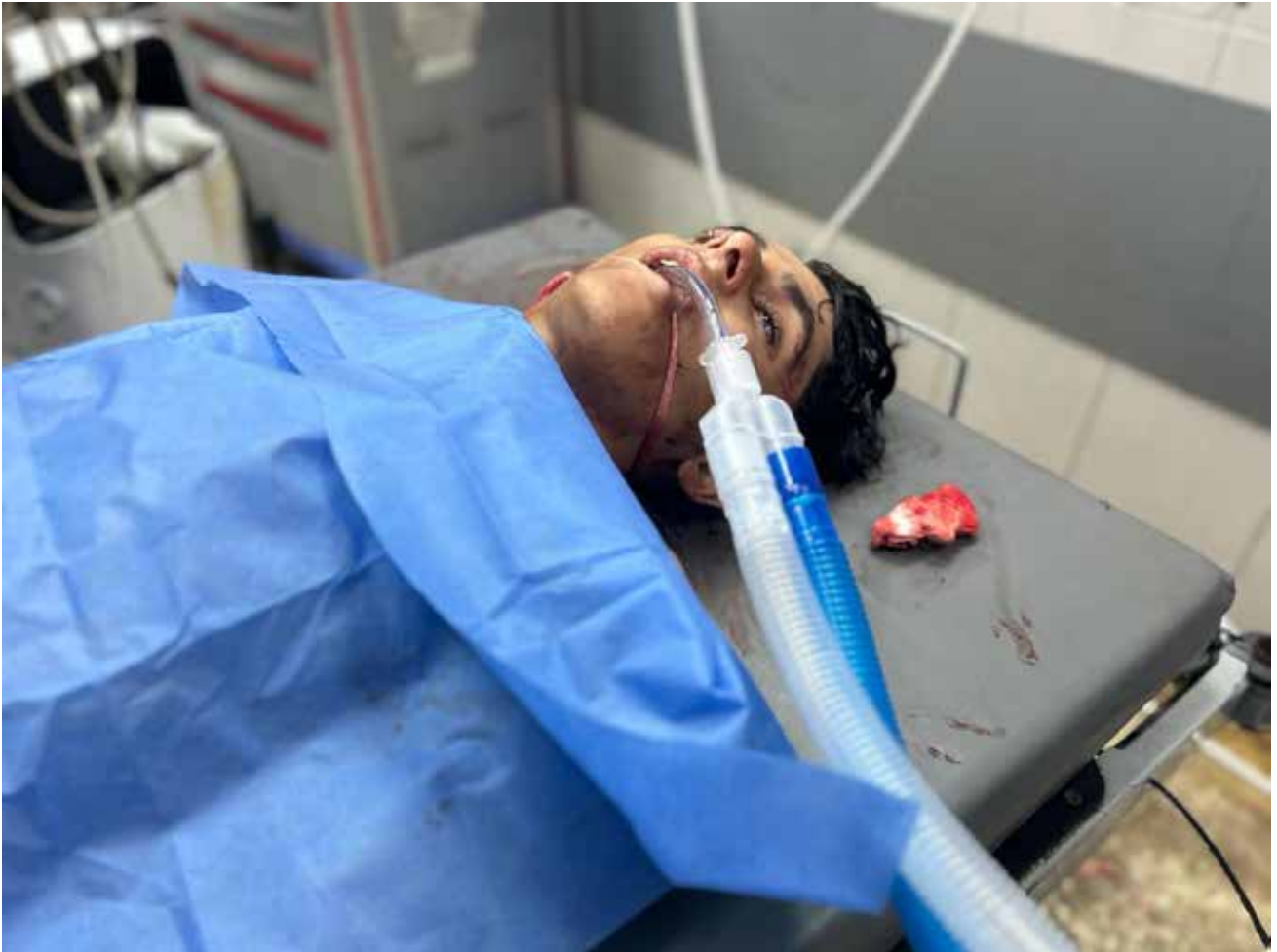

Imagen 87: Munir, de 19 años, es atendido en Urgencias tras sufrir un bombardeo israelí. Presenta un traumatismo craneoencefálico severo, con fractura craneal abierta, y heridas de metralla por toda su superficie corporal. Sus posibilidades de supervivencia son nulas. (Jan Yunis, 2 de junio de 2025).



Imagen 88: Cadáver de un joven varón no identificado en el suelo del box de críticos. Como consecuencia de un bombardeo israelí, presenta un grave traumatismo craneoencefálico con fractura craneal abierta. (Jan Yunis, 3 de junio de 2025).

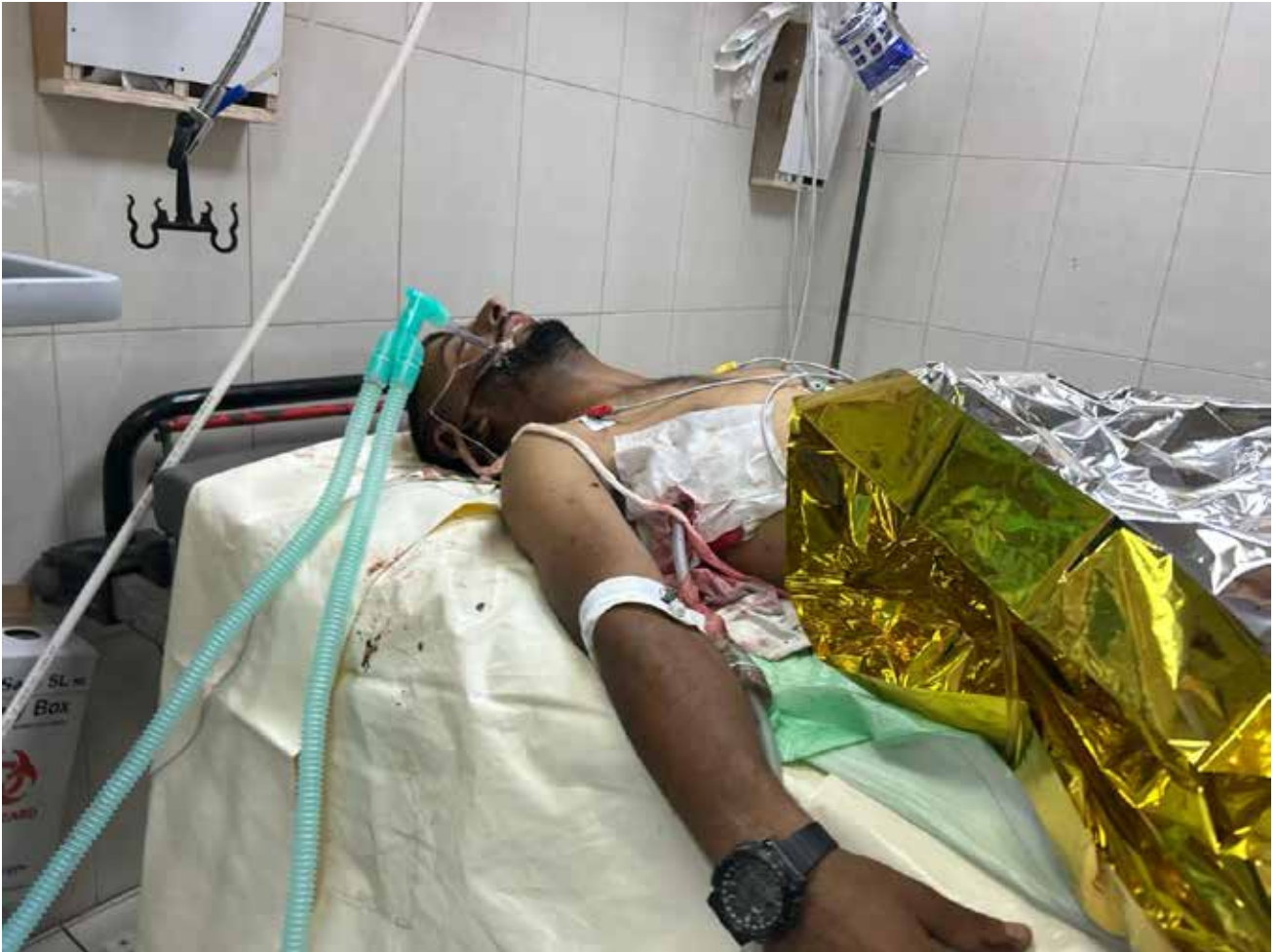

Imagen 89: Muhammad Fathi, de 20 años, durante su atención en Urgencias tras un ataque israelí en el centro de distribución de comida habilitado por el ejército israelí y una compañía estadounidense en Rafah. Presenta herida de bala en tórax, con shock hemorrágico. (Jan Yunis, 3 de junio de 2025).

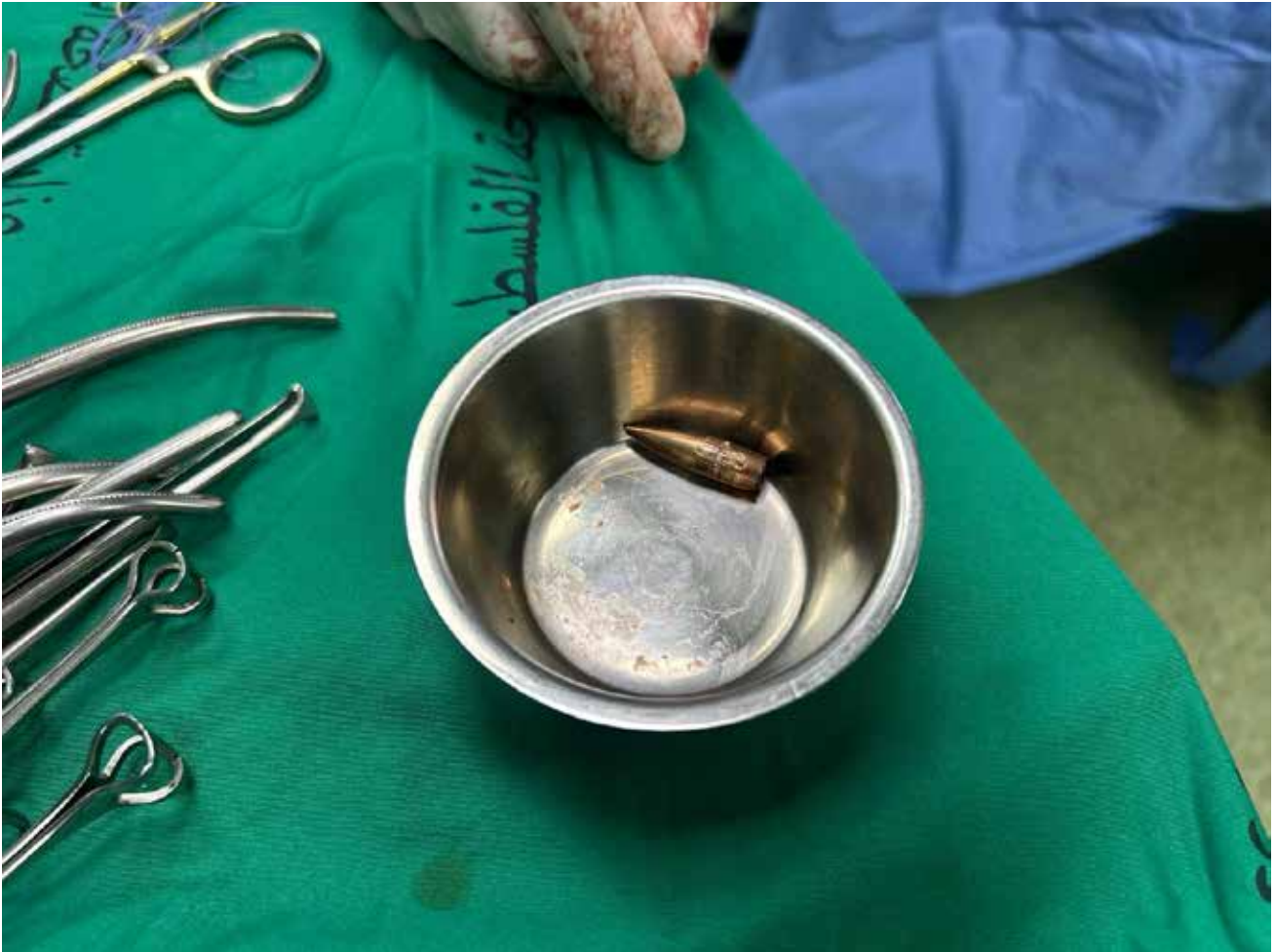

Imagen 90: Bala israelí encontrada en el cuerpo de Abdul Rahman, de 16 años, tras ser extraída por los cirujanos. Presentaba heridas de bala en tórax y abdomen. Abdul Rahman fue atacado mientras esperaba recibir comida del centro de distribución de comida que los israelíes, junto con una compañía estadounidense, han habilitado en Rafah. (Jan Yunis, 3 de junio de 2025).

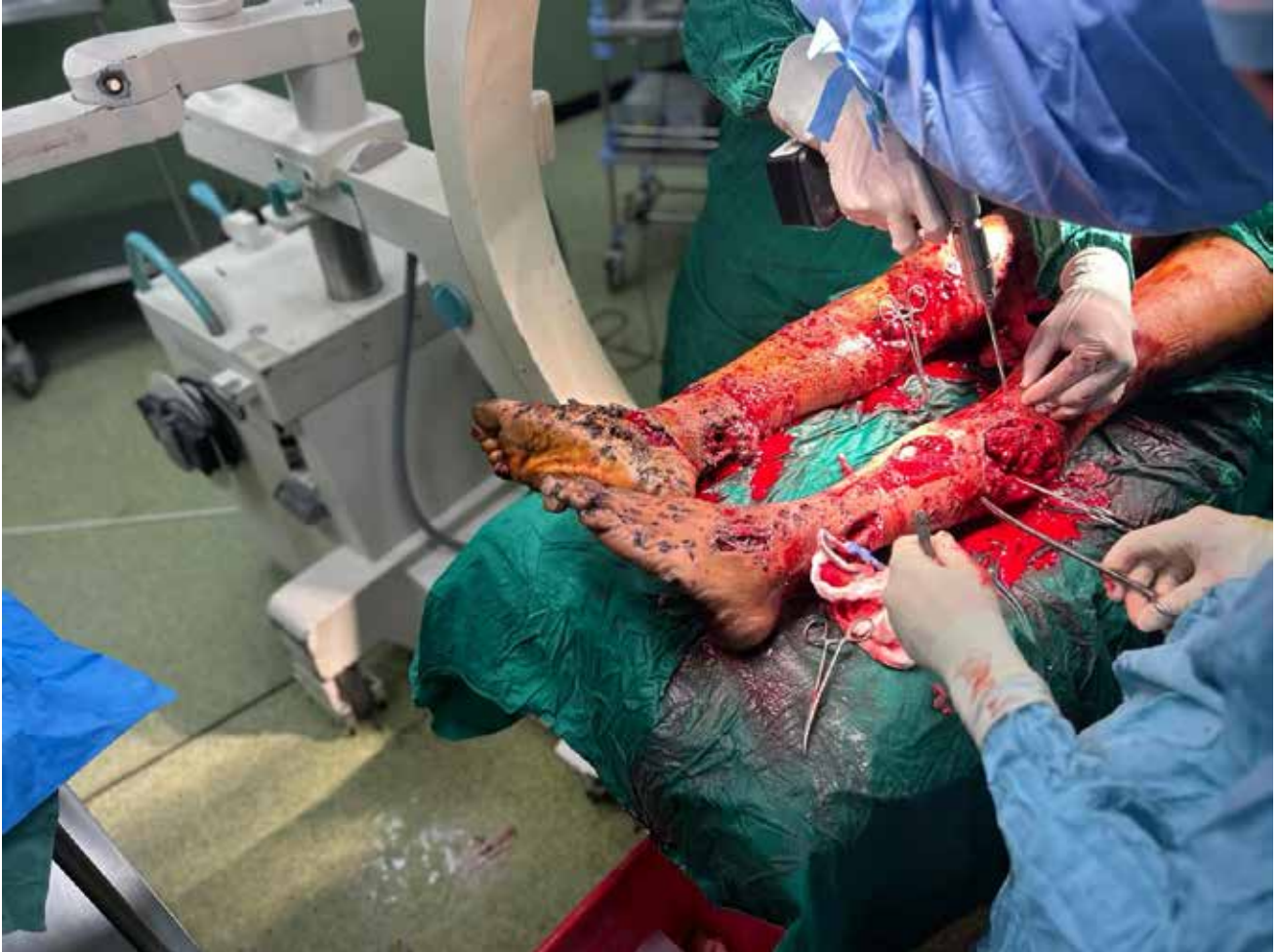

Imagen 91: Piernas mutiladas por metralla de Iyad, de 15 años, tras sufrir un bombardeo del ejército israelí. Los cirujanos ortopédicos intentan fijar la fractura ósea y contener la hemorragia de las heridas sufridas. (Jan Yunis, 3 de junio de 2025).

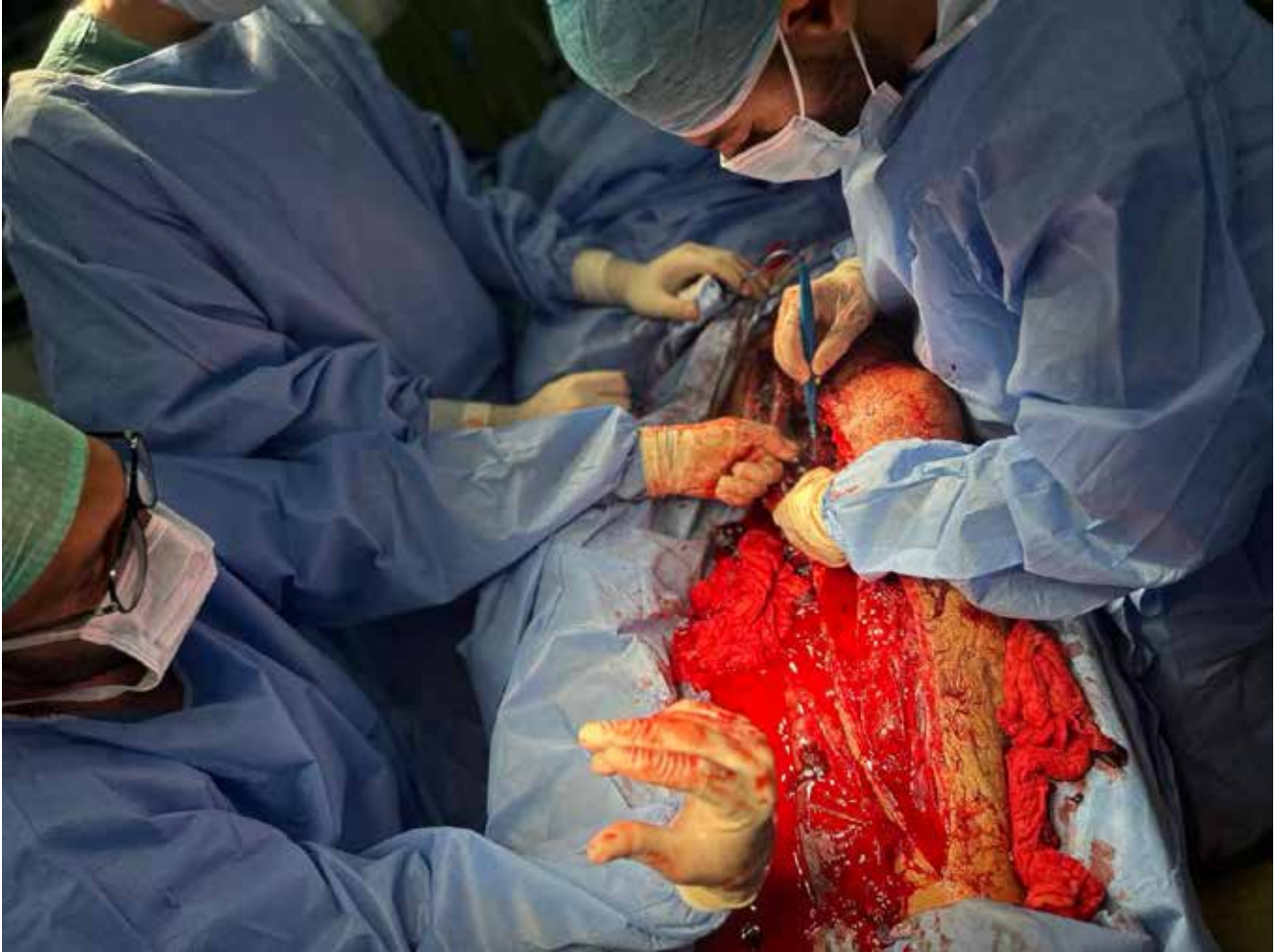

Imagen 92: Los cirujanos vasculares intervienen la pierna de Marwan, de 43 años, después de que una bala israelí le destruyera la arteria poplítea, provocándole una hemorragia masiva. Es muy probable que Marwan pierda su pierna. (Jan Yunis, 3 de junio de 2025).

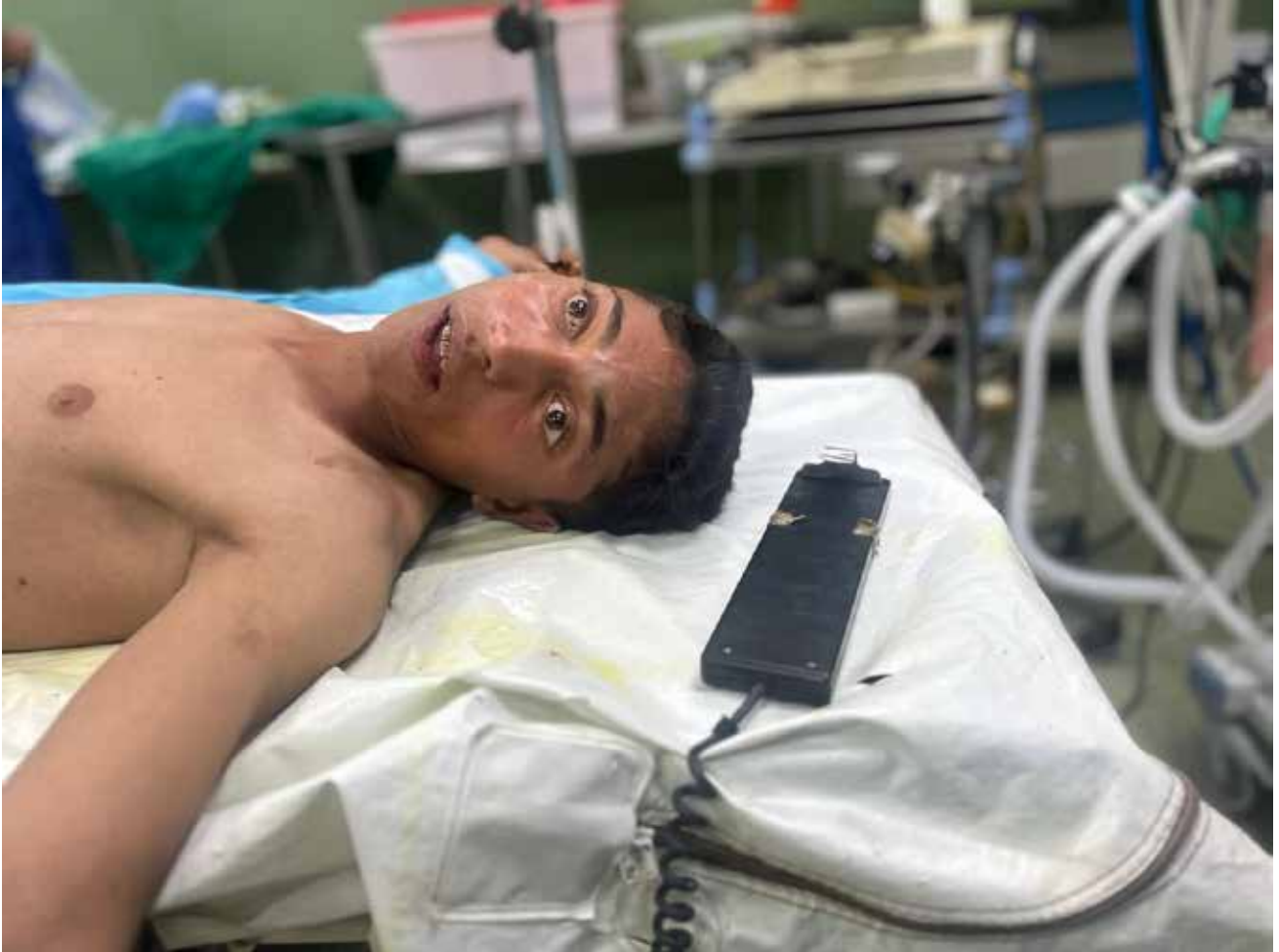

Imagen 93: Saleh, de 19 años, antes de ser sometido a agresivos desbridamientos de las heridas producidas en sus piernas por la metralla procedente de una bomba Israelí. (Jan Yunis, 6 de junio de 2025).

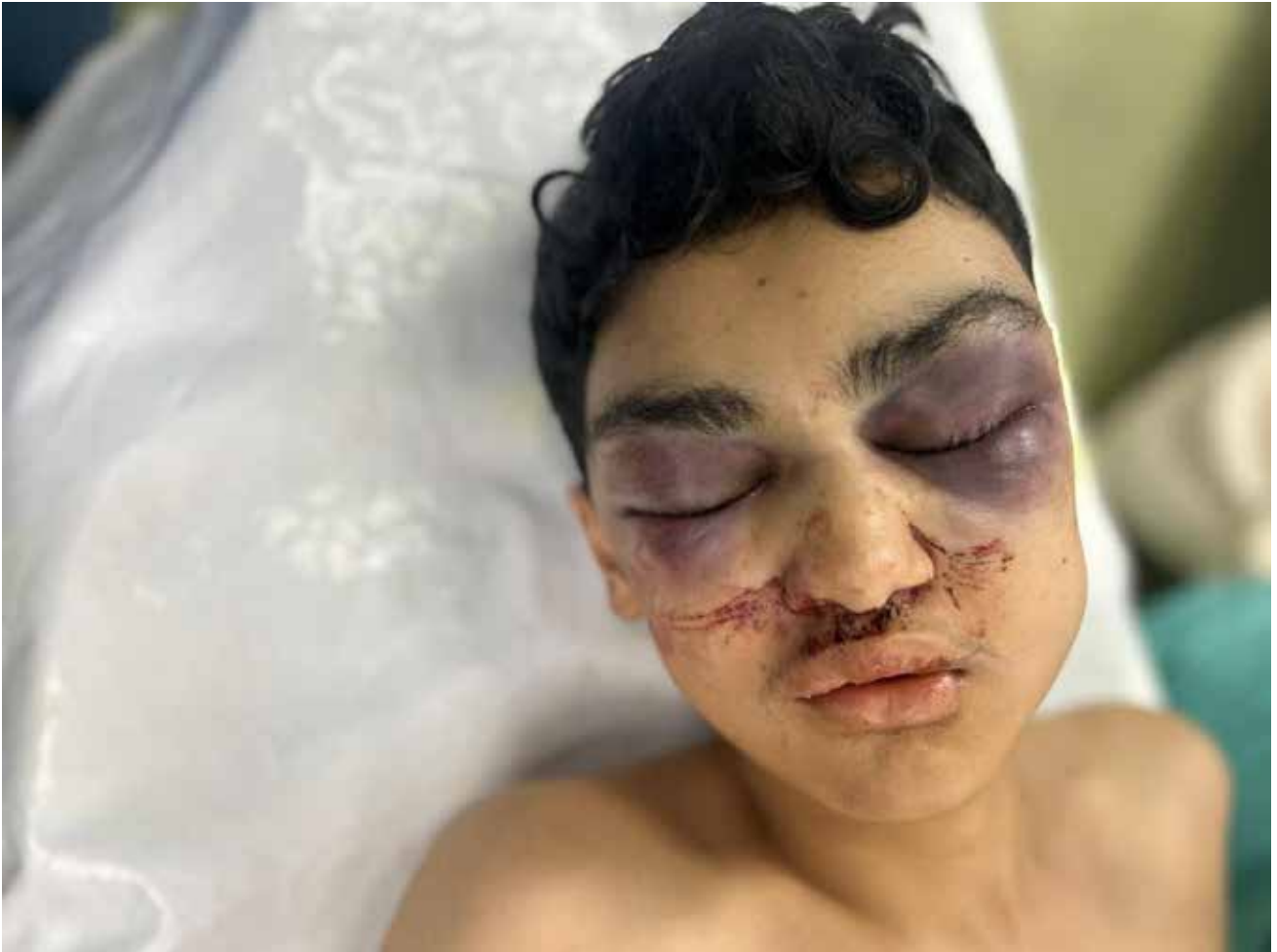

Imagen 94: Khaled, de 14 años, en los momentos previos a ser intervenido por los neurocirujanos, tras recibir en su cabeza el impacto de metralla de una bomba israelí. Presenta hemorragia cerebral, subdural y epidural, y su pronóstico —neuroológico y vital— es muy negativo. (Jan Yunis, 6 de junio de 2025).

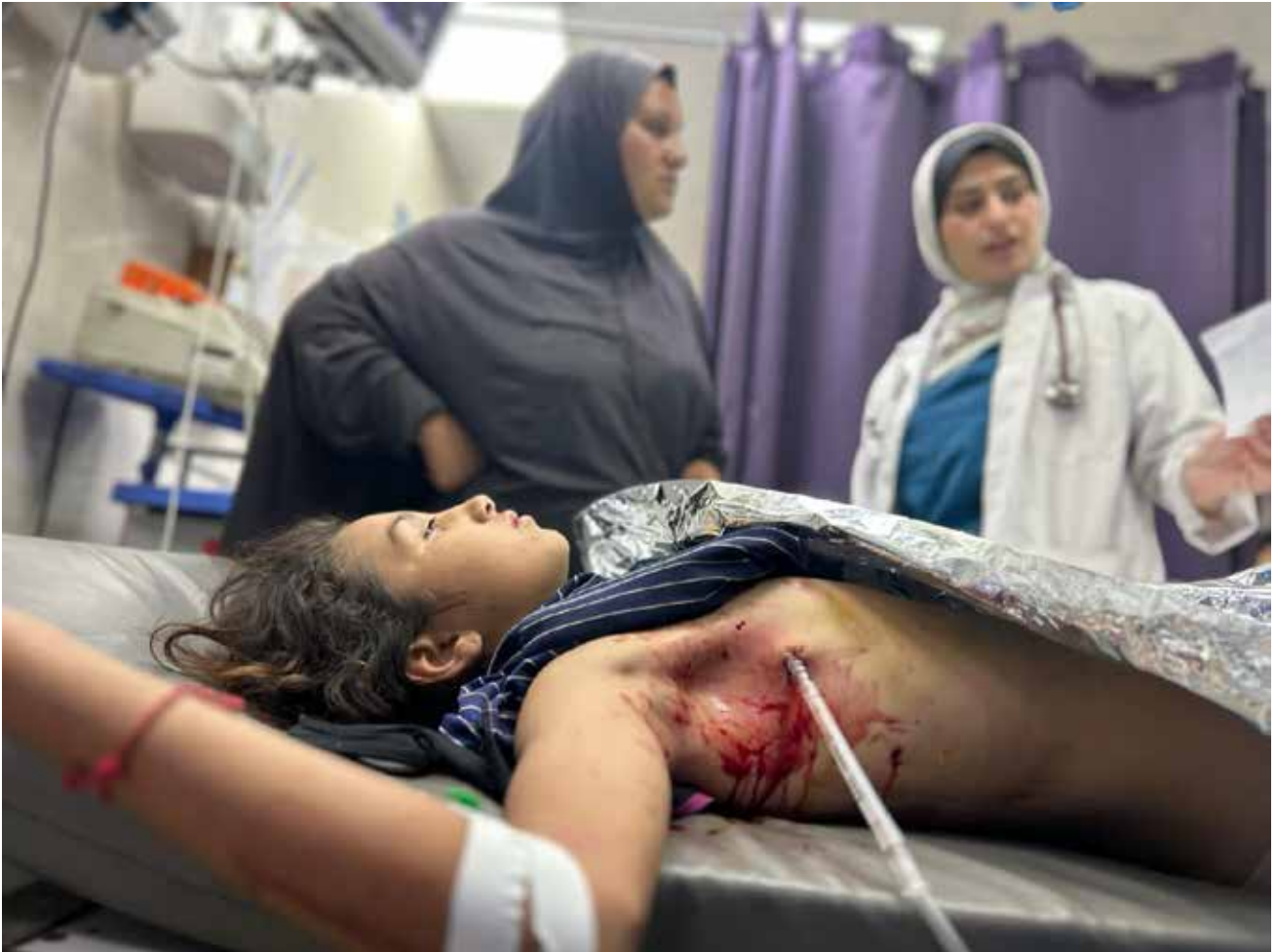

Imagen 95: Jana, de 13 años, es atendida en el box de críticos de Urgencias. Presenta perforación del tórax, con hemoneumotórax derecho, producida por la metralla procedente de una bomba israelí. La acompaña su madre. (Jan Yunis, 6 de junio de 2025).

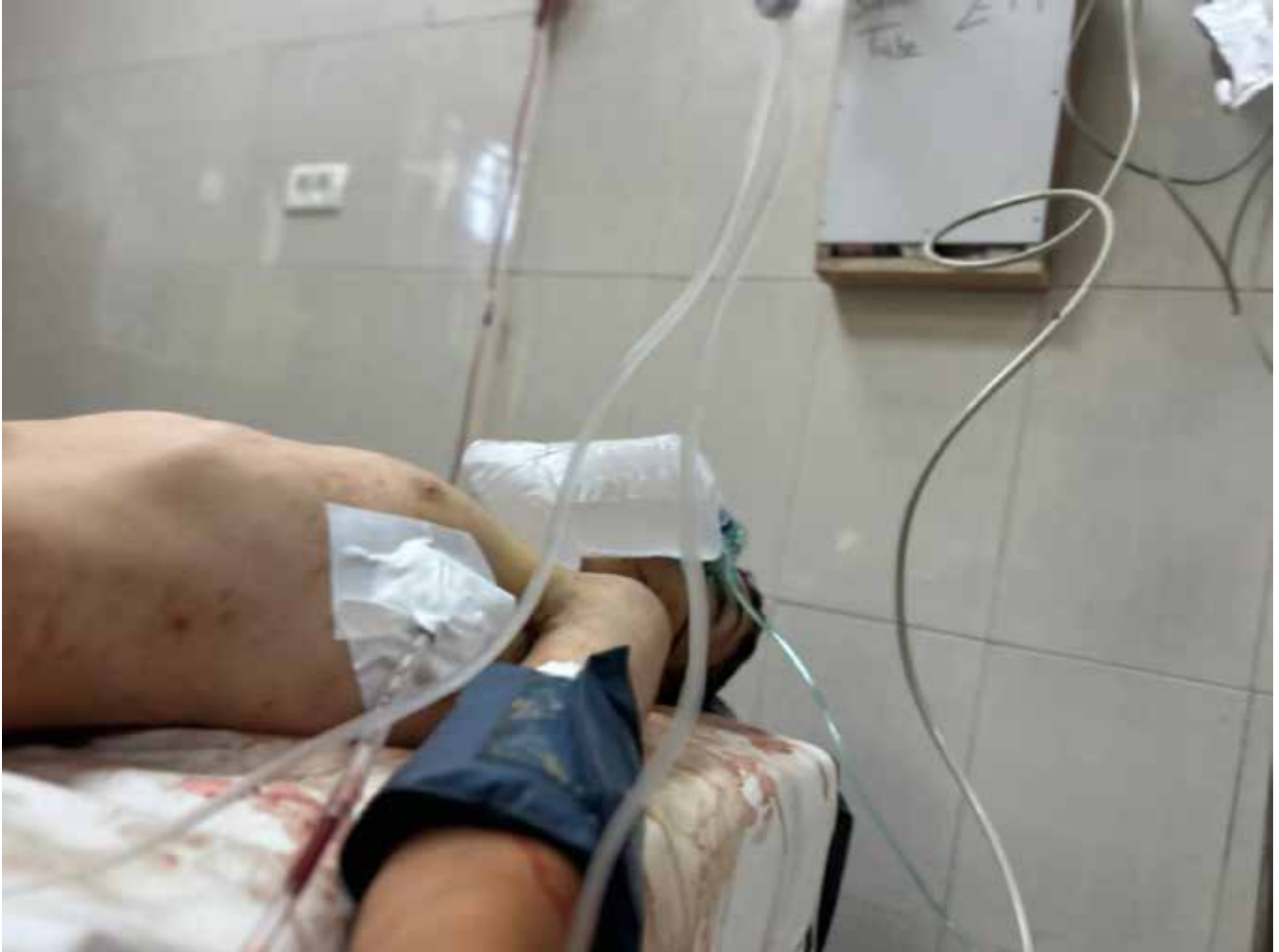

Imagen 96: Ahmed, de 13 años, durante su atención en Urgencias tras haber sufrido un bombardeo israelí. Presenta perforación por metralla de tórax y abdomen, con sangrado masivo. (Jan Yunis, 6 de junio de 2025).

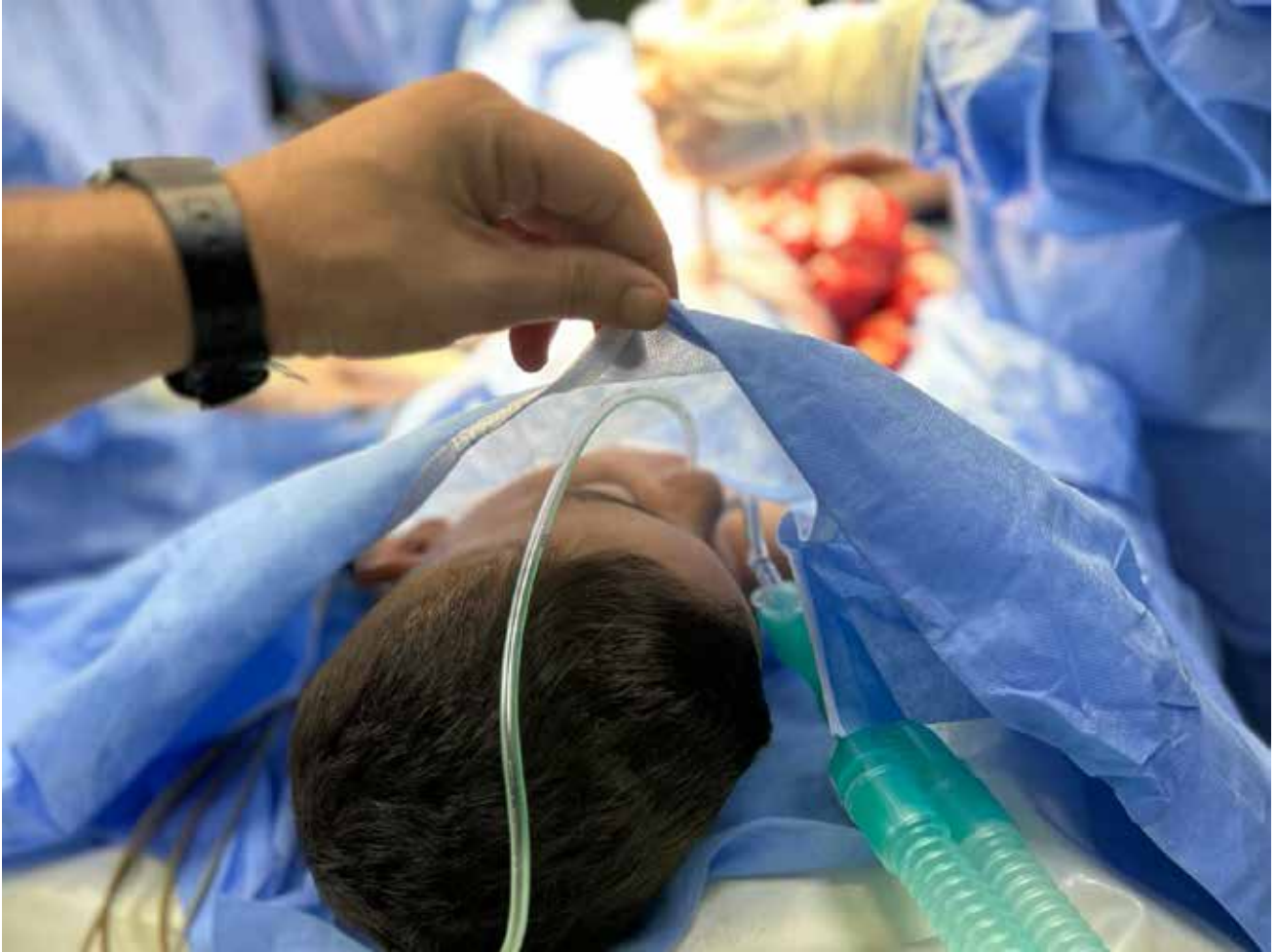

Imagen 97: Intervención sobre el abdomen de Ahmed, de 6 años, cuyos intestinos presentan múltiples perforaciones por metralla procedentes de una bomba israelí. (Jan Yunis, 7 de junio de 2025).

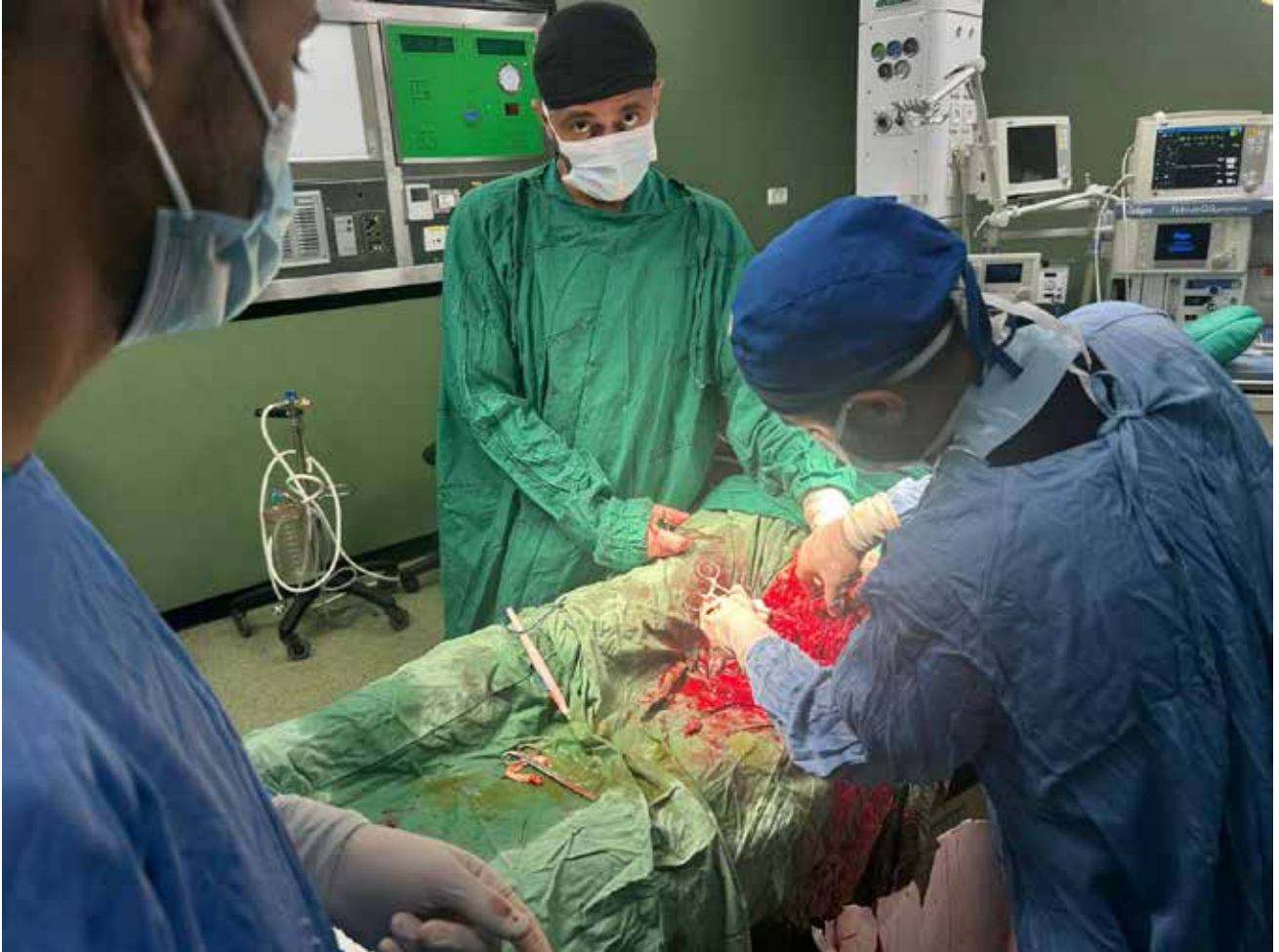

Imagen 98: Los cirujanos operan a Farid, de 22 años, después de que la explosión de una bomba israelí le amputara la pierna izquierda a nivel de la ingle. (Jan Yunis, 7 de junio de 2025).

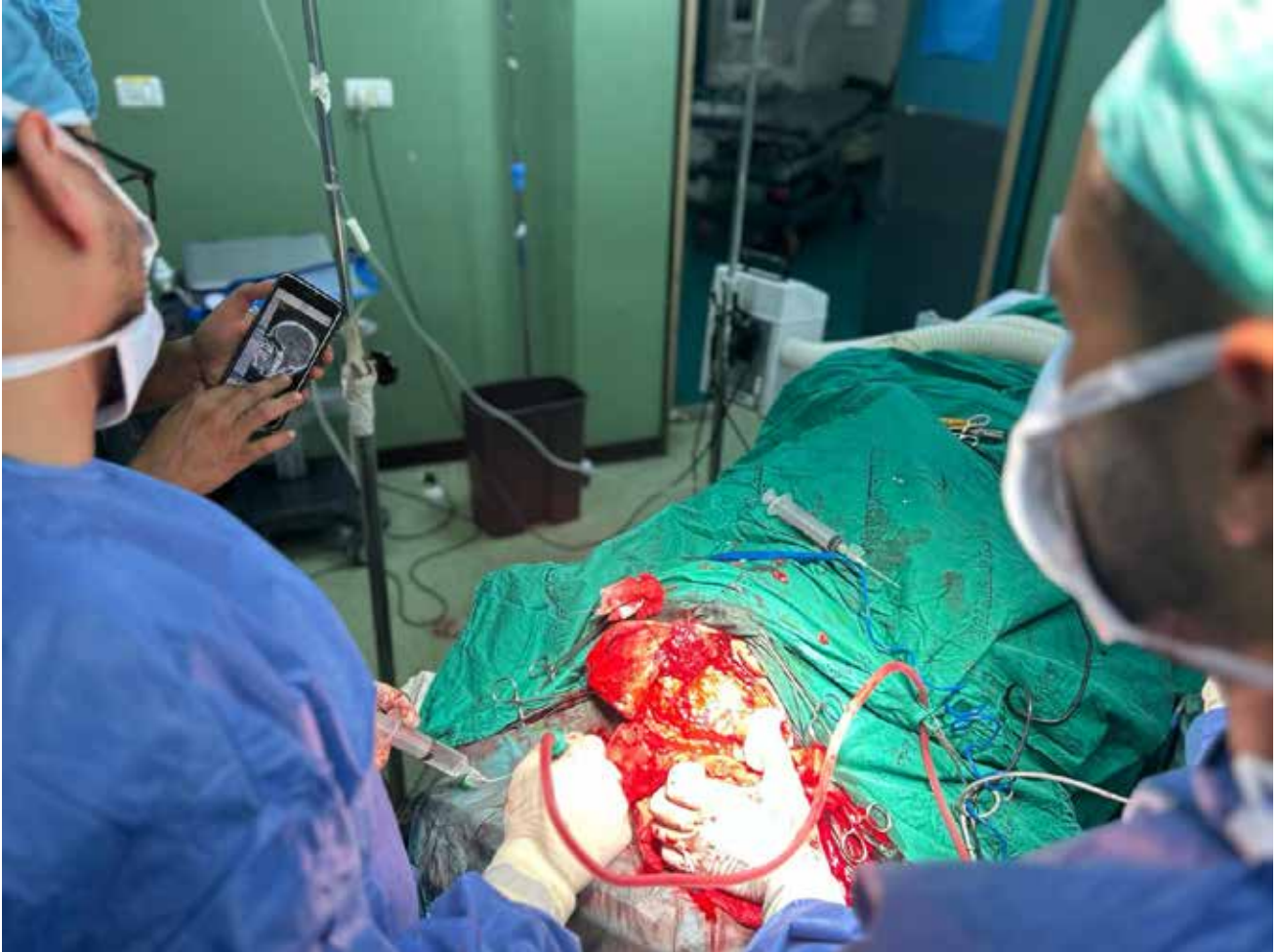

Imagen 99: Ezzedine, de 16 años, es sometido a una craniectomía por parte de los neurocirujanos. Presenta hematoma subdural, como consecuencia de la explosión de una bomba israelí. (Jan Yunis, 7 de junio de 2025).

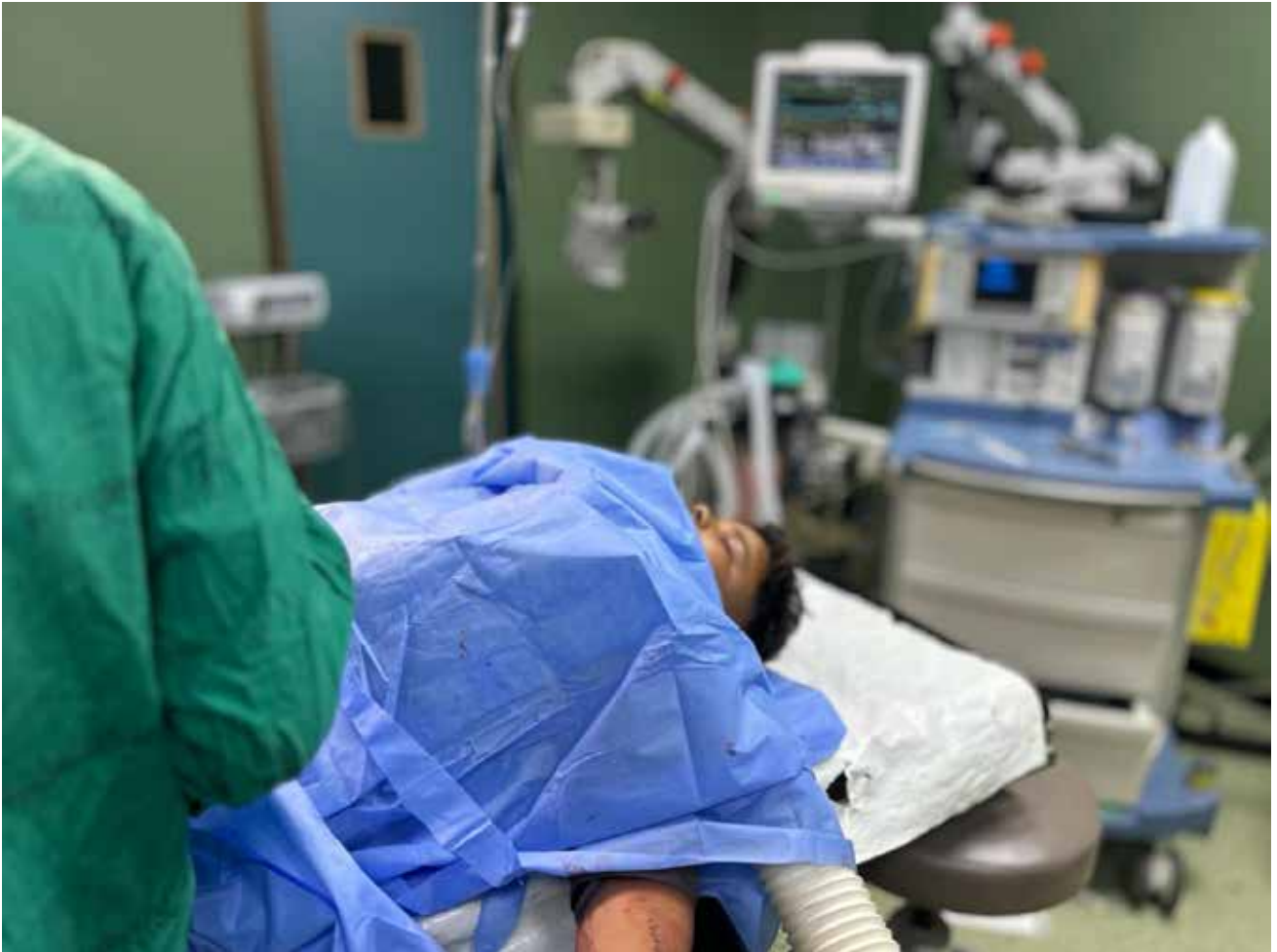

Imagen 100: Nader, de 12 años, es intervenido por los urólogos. Presenta una grave mutilación de escroto y ambos testículos como consecuencia del impacto de la metralla procedente de una bomba israelí. (Jan Yunis, 7 de junio de 2025).

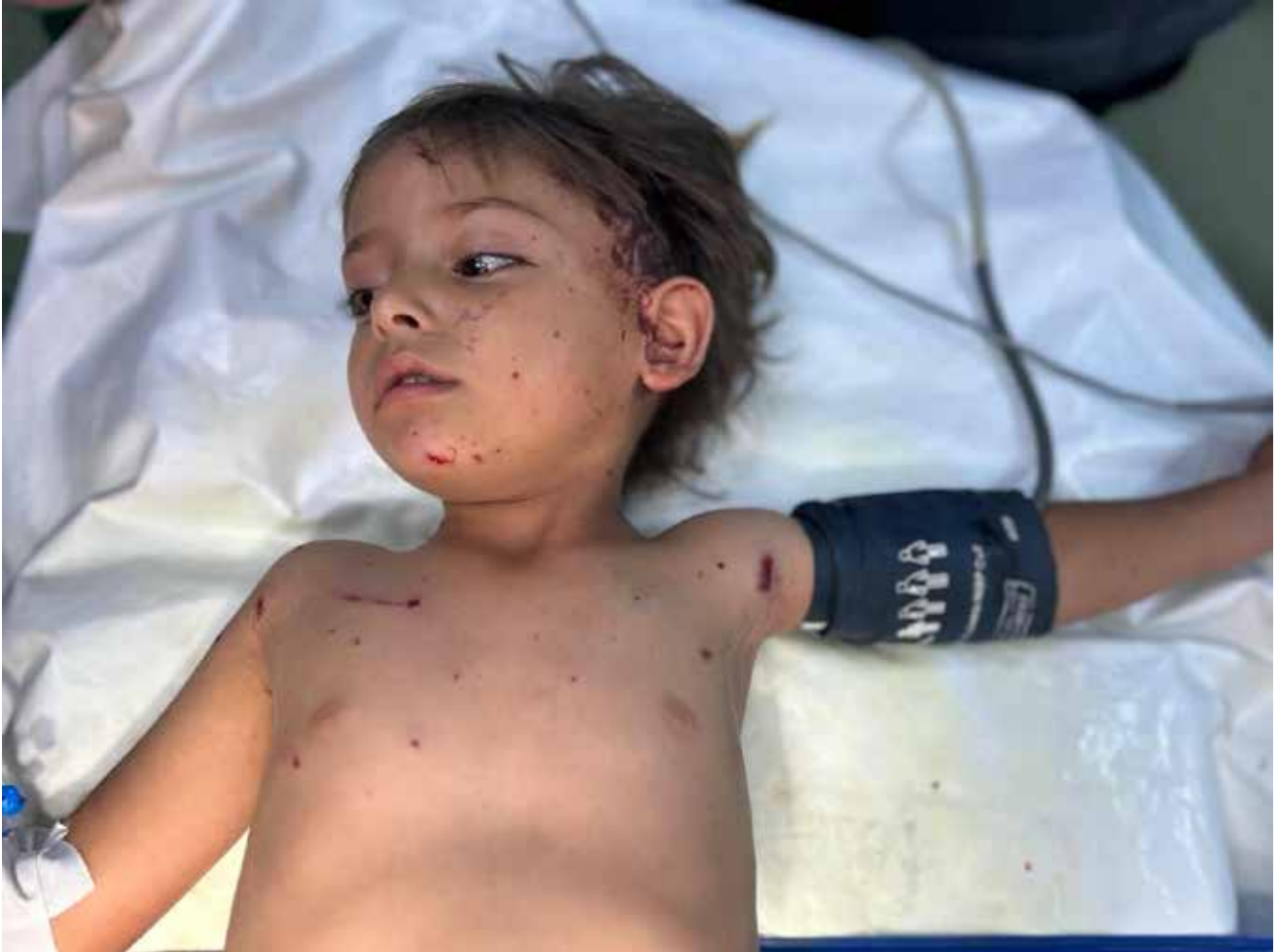

Imagen 101: Ahmed, de 3 años, en la mesa de operaciones antes de ser intervenido de una perforación abdominal por metralla procedente de una bomba israelí. Presenta, además, impactos superficiales de metralla en cabeza, tórax y brazos. (Jan Yunis, 7 de junio de 2025).

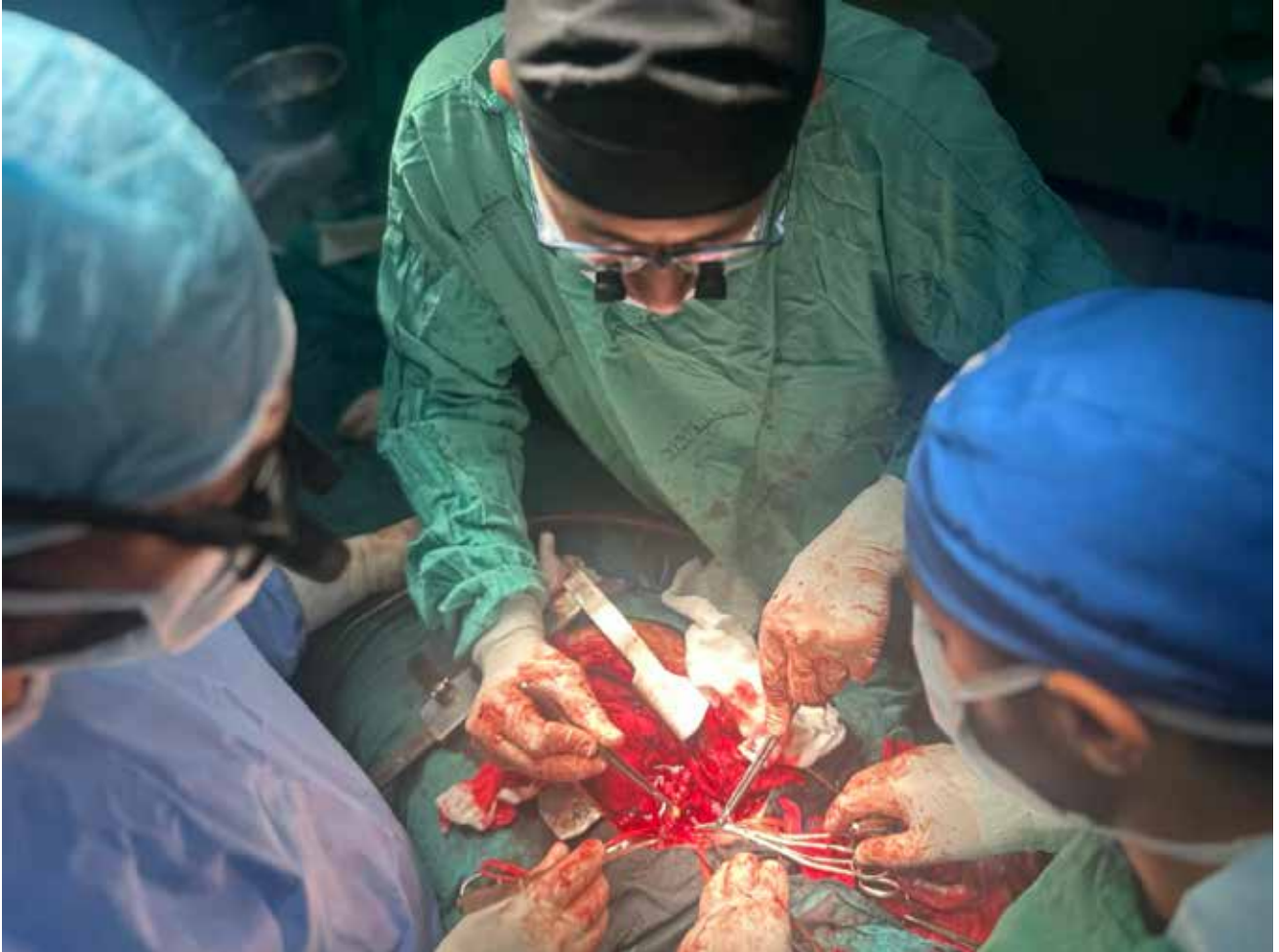

Imagen 102: Isaa, de 39 años, es sometido a una larga y agresiva intervención, con apertura del esternón, después de que una esquirla de metralla procedente de una bomba israelí le perforara la arteria subclavia, provocándole sangrado masivo y shock hemorrágico. (Jan Yunis, 7 de junio de 2025).

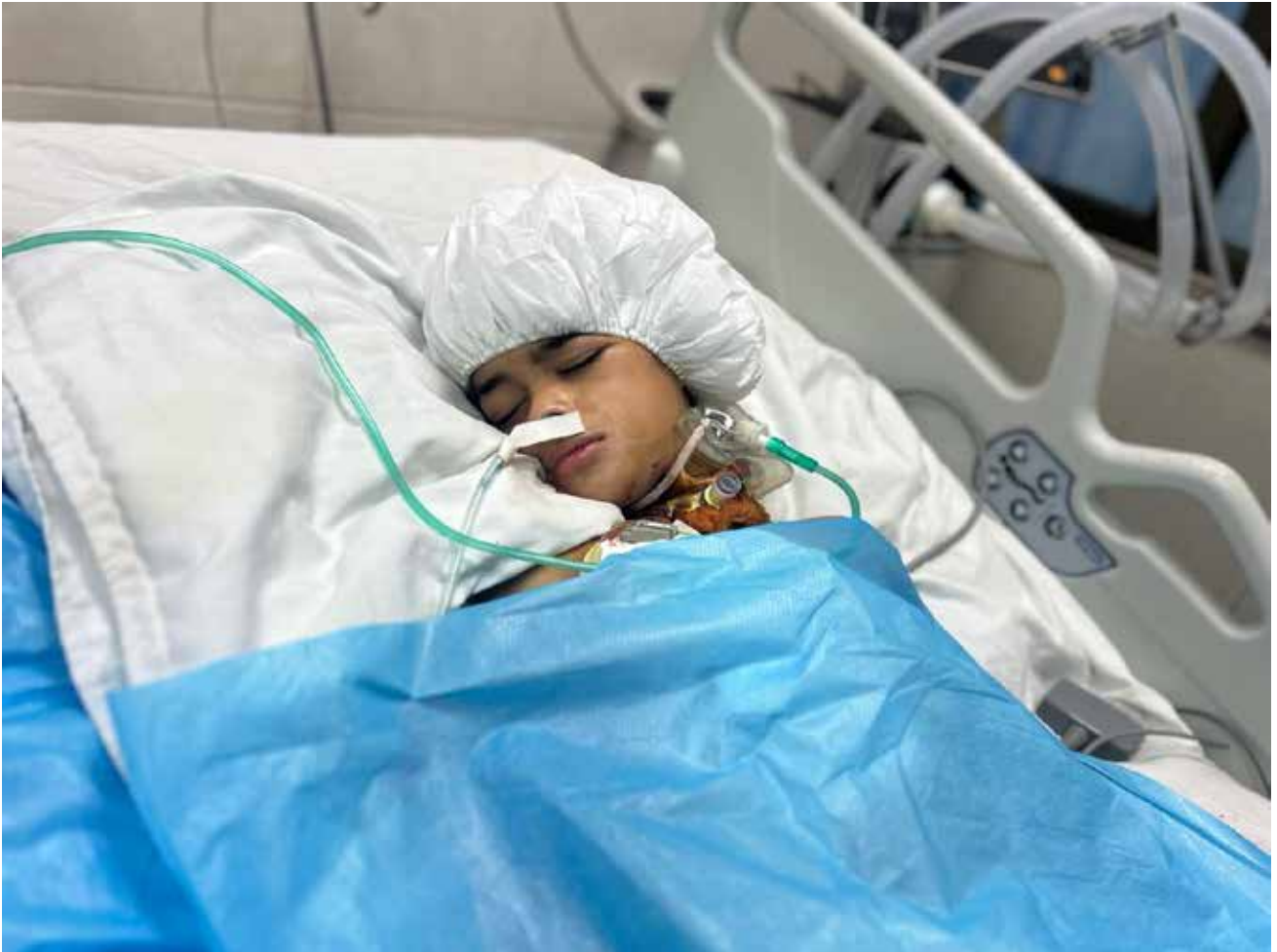

Imagen 103: Ghazel, de 10 años, en su cama de UCI, tras dos semanas ingresada a causa de las heridas producidas por una bomba israelí. La metralla le produjo lesión medular cervical irreversible con tetraplejía y necesidad permanente de ventilación mecánica, razón por la cual ha tenido que ser traqueostomizada. (Jan Yunis, 7 de junio de 2025).

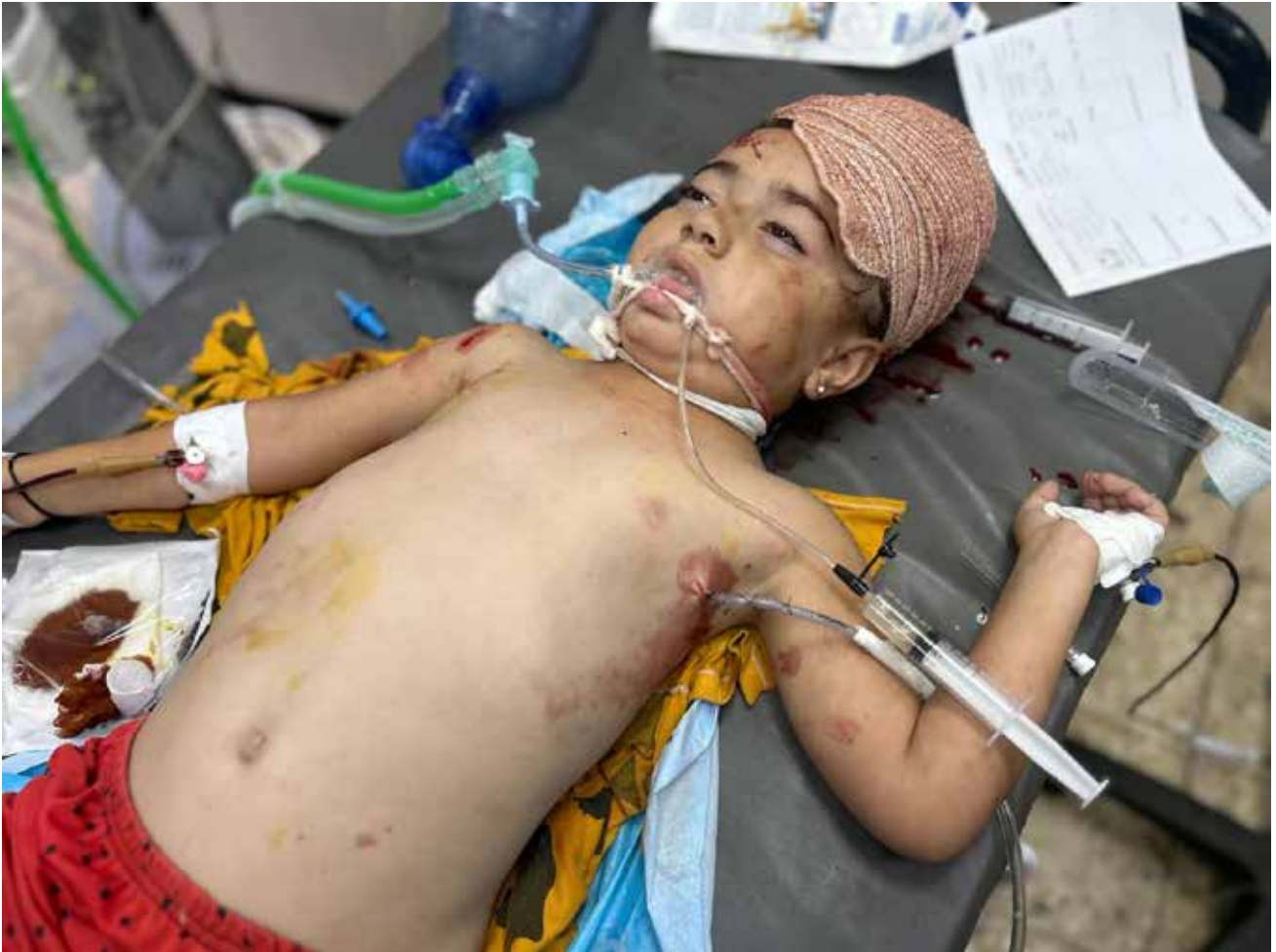

Imagen 104: Talia, de 5 años, es atendida en el box de críticos de Urgencias. Presenta fractura abierta de cráneo, con salida de material encefálico y coma, y perforación torácica, como consecuencia del impacto de la metralla despedida por una bomba israelí. (Jan Yunis, 7 de junio de 2025).

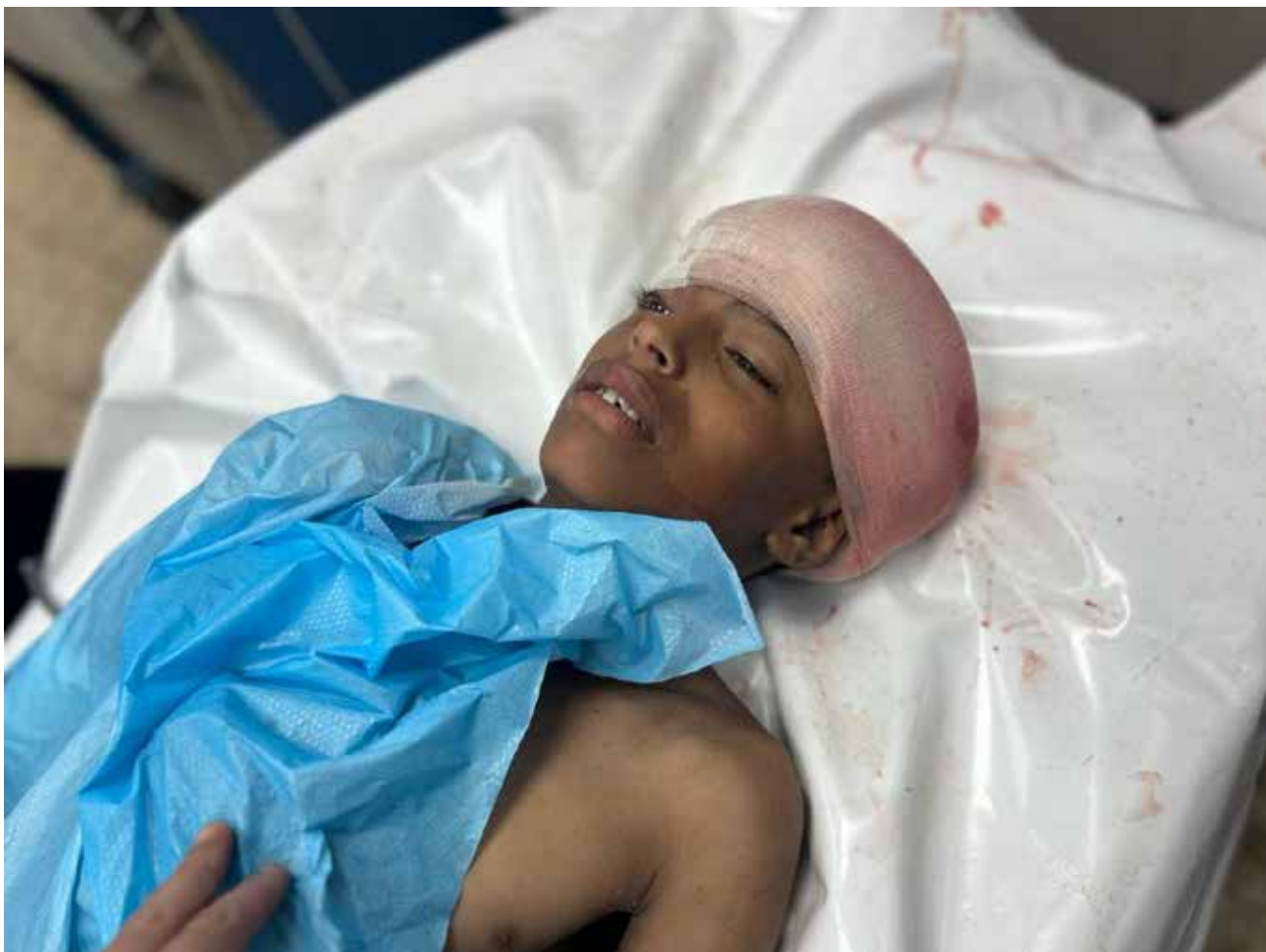

Imagen 105: Niño, de nombre y edad desconocidos en el momento de su atención en Urgencias, procedente de una zona atacada por el ejército israelí. Presenta herida de bala en la cabeza, con salida de material encefálico. (Jan Yunis, 8 de junio de 2025).

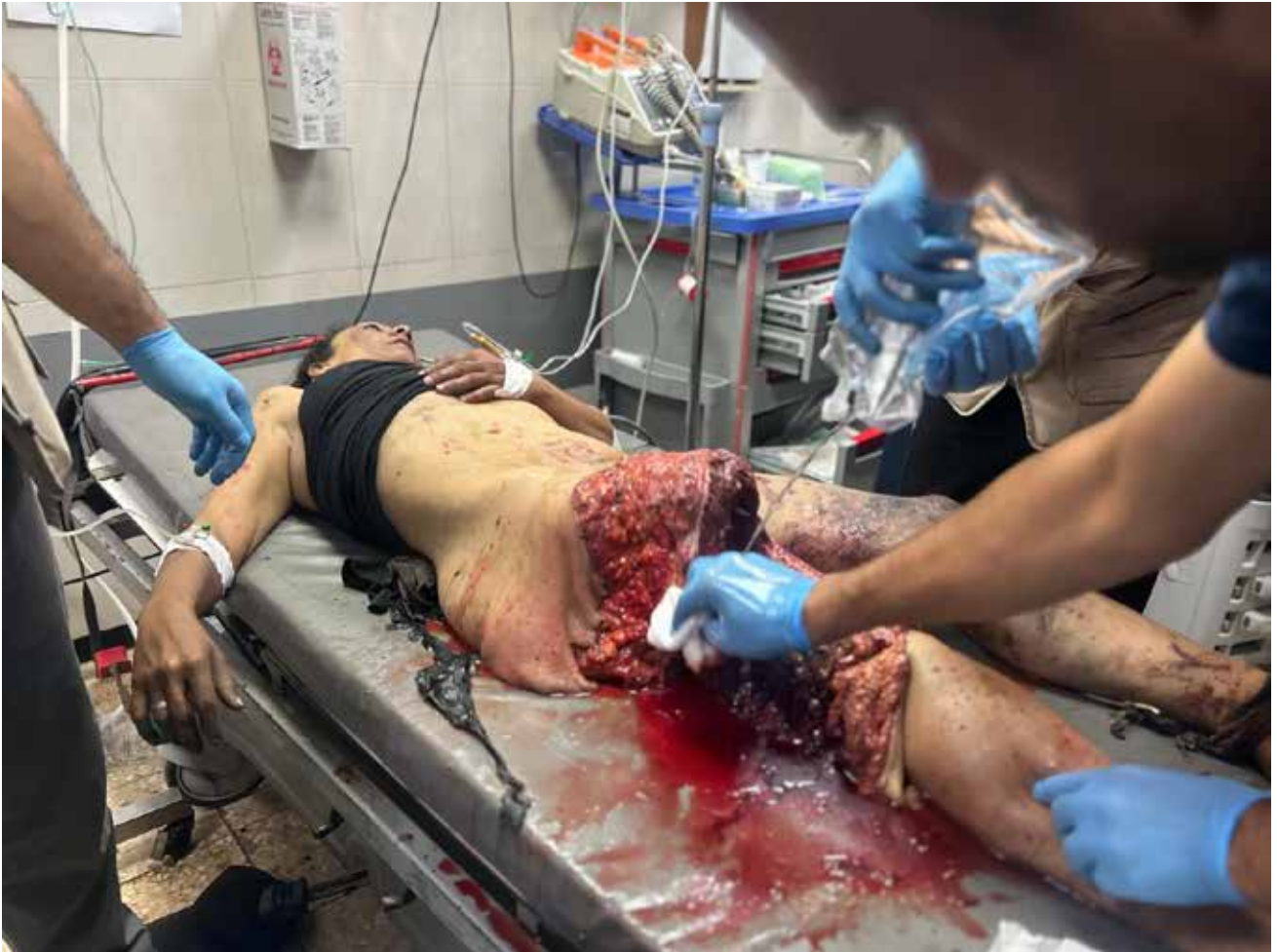

Imagen 106: Mujer no identificada en el momento de su atención en Urgencias, con amputación traumática de la pierna derecha como consecuencia de la explosión de una bomba israelí. (Jan Yunis, 8 de junio de 2025).

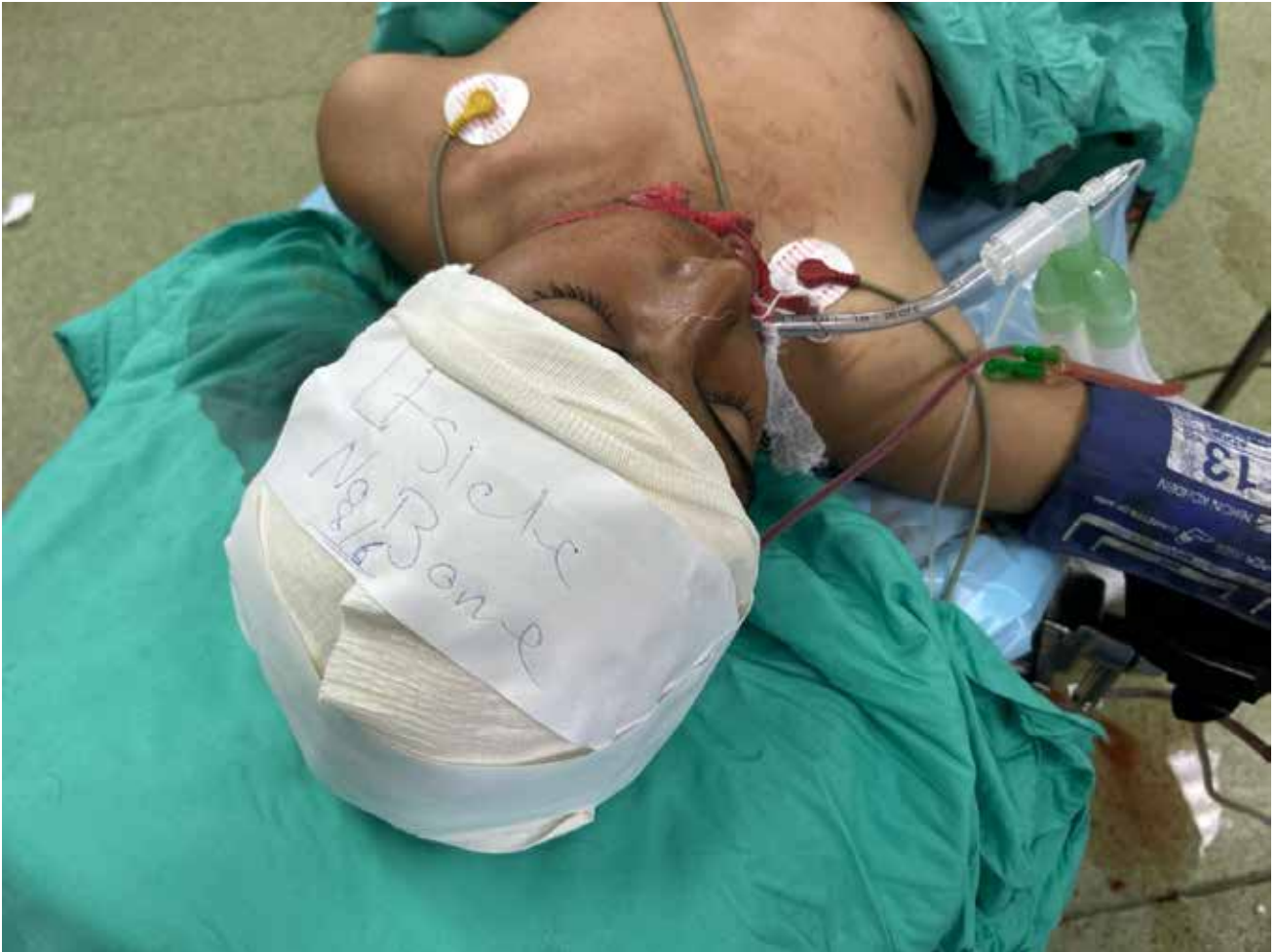

Imagen 107: Yusuf, de 15 años, tras la creniectomía a la que ha sido sometido tras recibir un impacto de bala en el contexto de un ataque del ejército israelí. Su pronóstico neurológico es muy pobre. (Jan Yunis, 8 de junio de 2025).

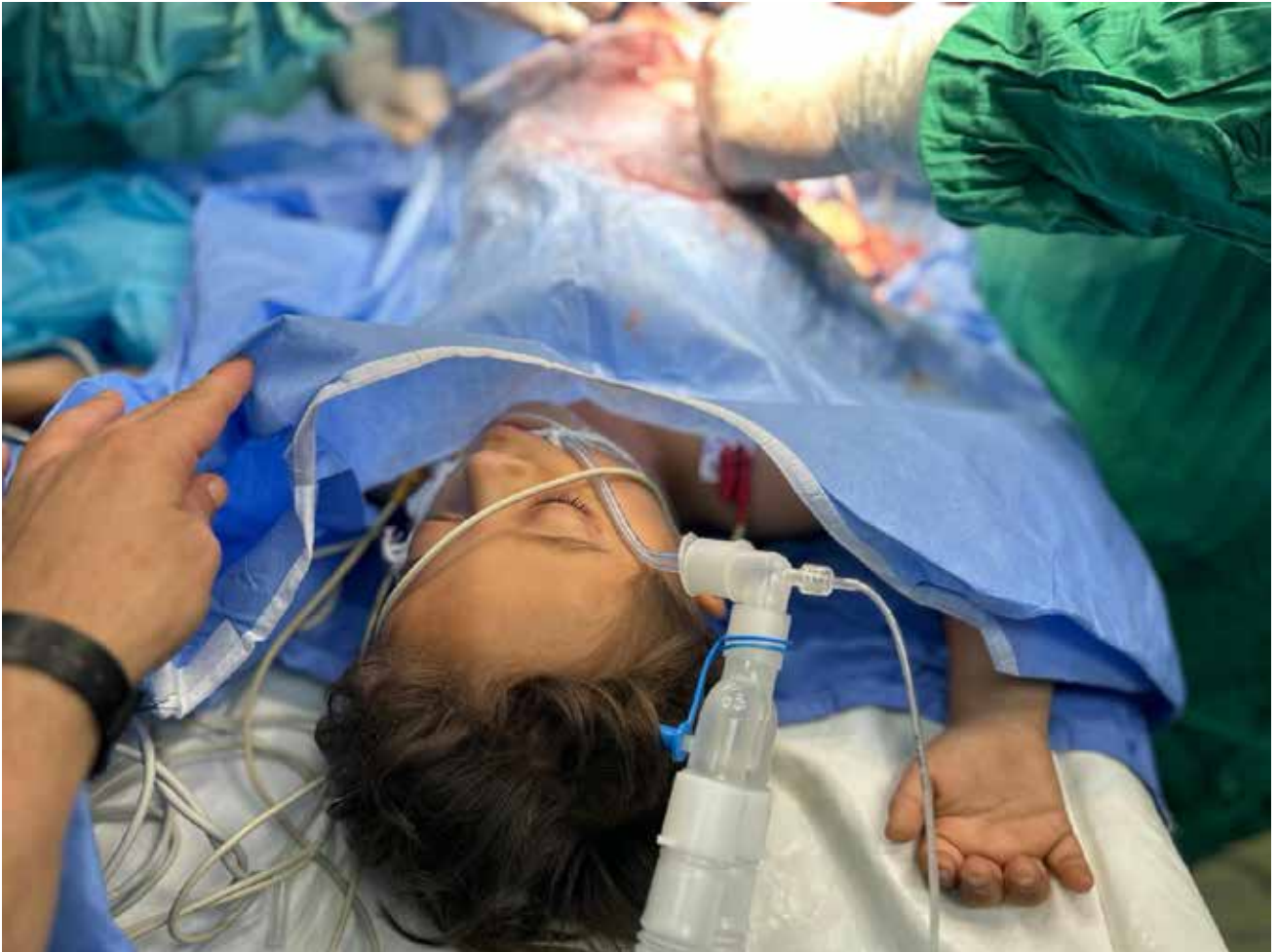

Imagen 108: Adam, de 5 años y con síndrome de Down, durante la segunda cirugía abdominal a la que ha tenido que ser sometido después de que la metralla procedente de una bomba israelí le perforara los intestinos. (Jan Yunis, 8 de junio de 2025).

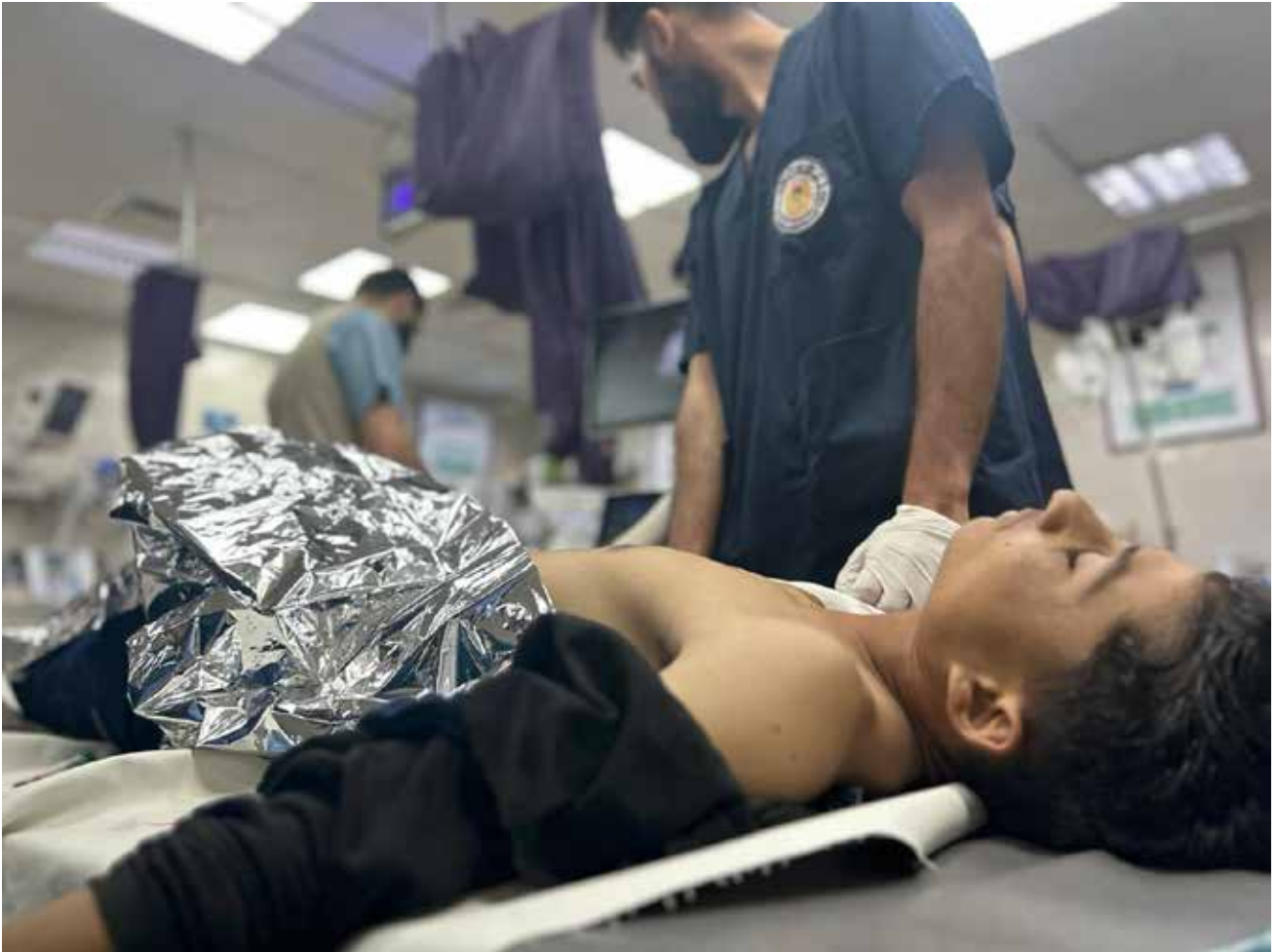

Imagen 109: Salem, de 18 años, en una de las camillas del box de críticos de Urgencias. Presenta un disparo de bala en el tórax, con lesión medular torácica que le provoca paraplejía. Su pronóstico neurológico es muy negativo. (Jan Yunis, 9 de junio de 2025).

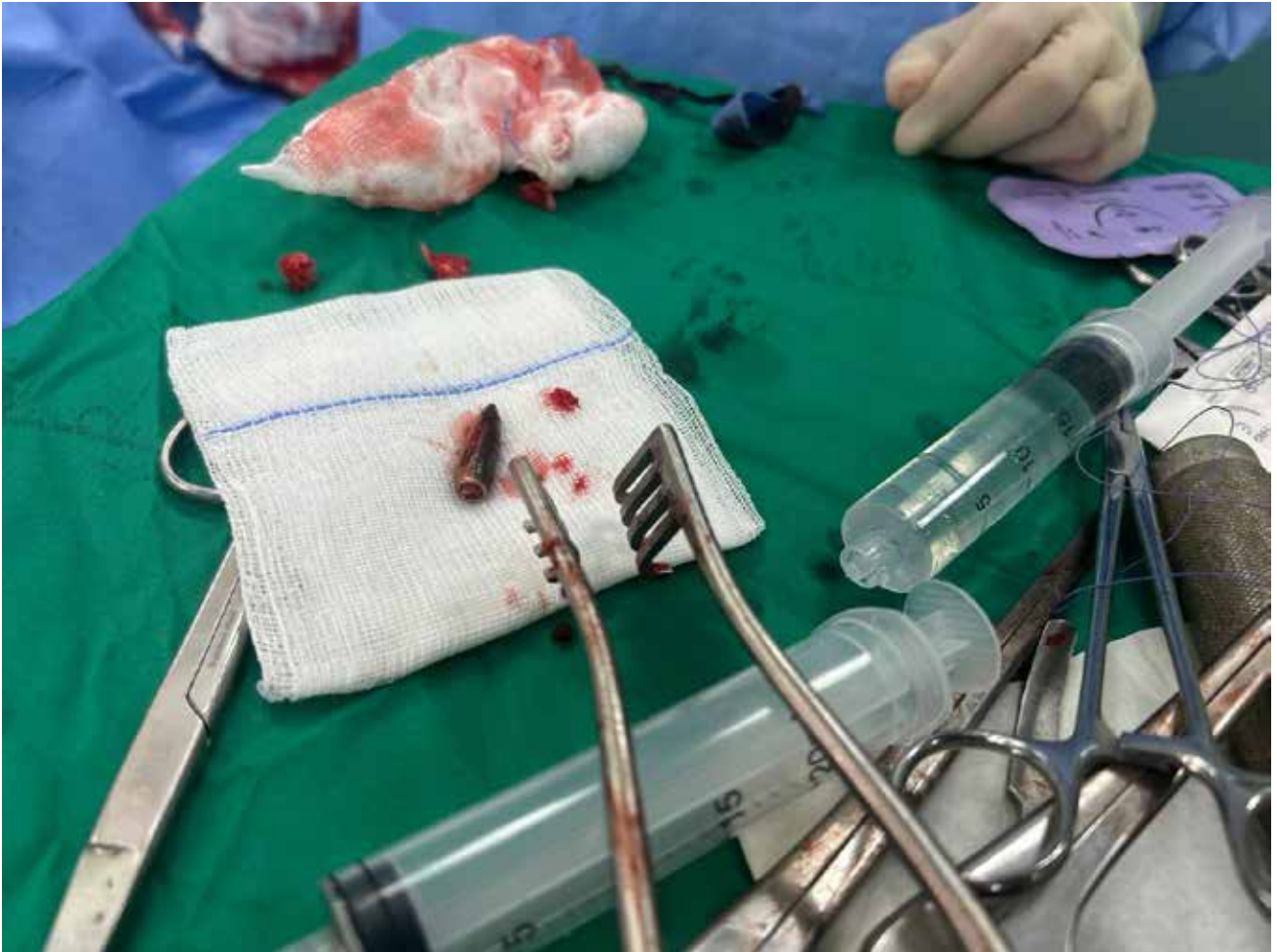

Imagen 110: Bala extraída de la columna vertebral de Salem, de 18 años. La bala entró por la parte anterior del tórax y se alojó en la columna vertebral, dañando la médula espinal. (Jan Yunis, 9 de junio de 2025).

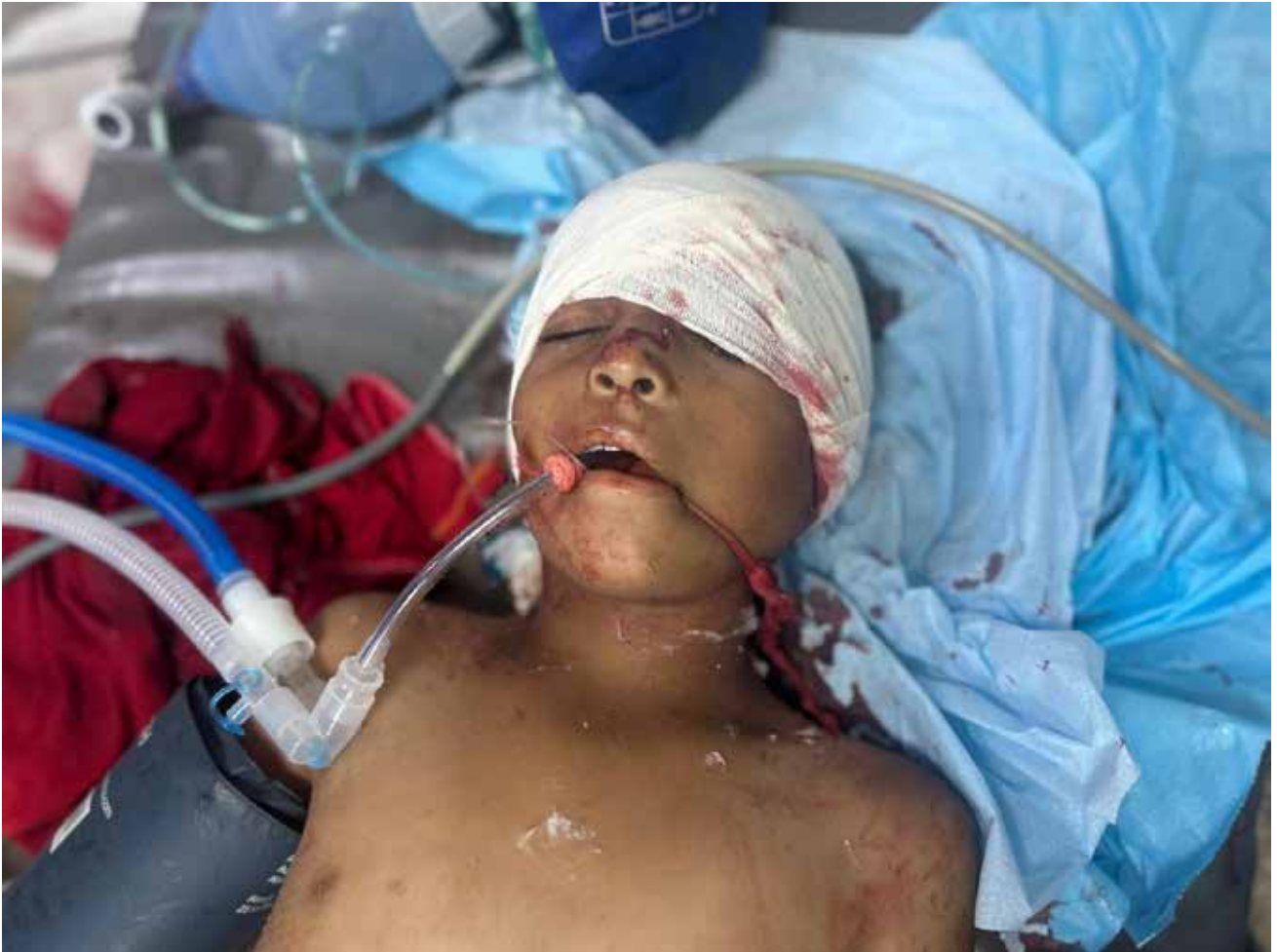

Imagen 111: Asid, de 6 años, es atendido en Urgencias después de que la metralla procedente de una bomba israelí le perforara el cráneo, provocándole salida de material encefálico. Su pronóstico es infausto. (Jan Yunis, 10 de junio de 2025).



Imagen 112: Raba, de 9 años, en una camilla de Urgencias. Presenta fractura craneal frontal, con salida de material encefálico, como consecuencia de la explosión de una bomba israelí. Su pronóstico es infausto. (Jan Yunis, 10 de junio de 2025).

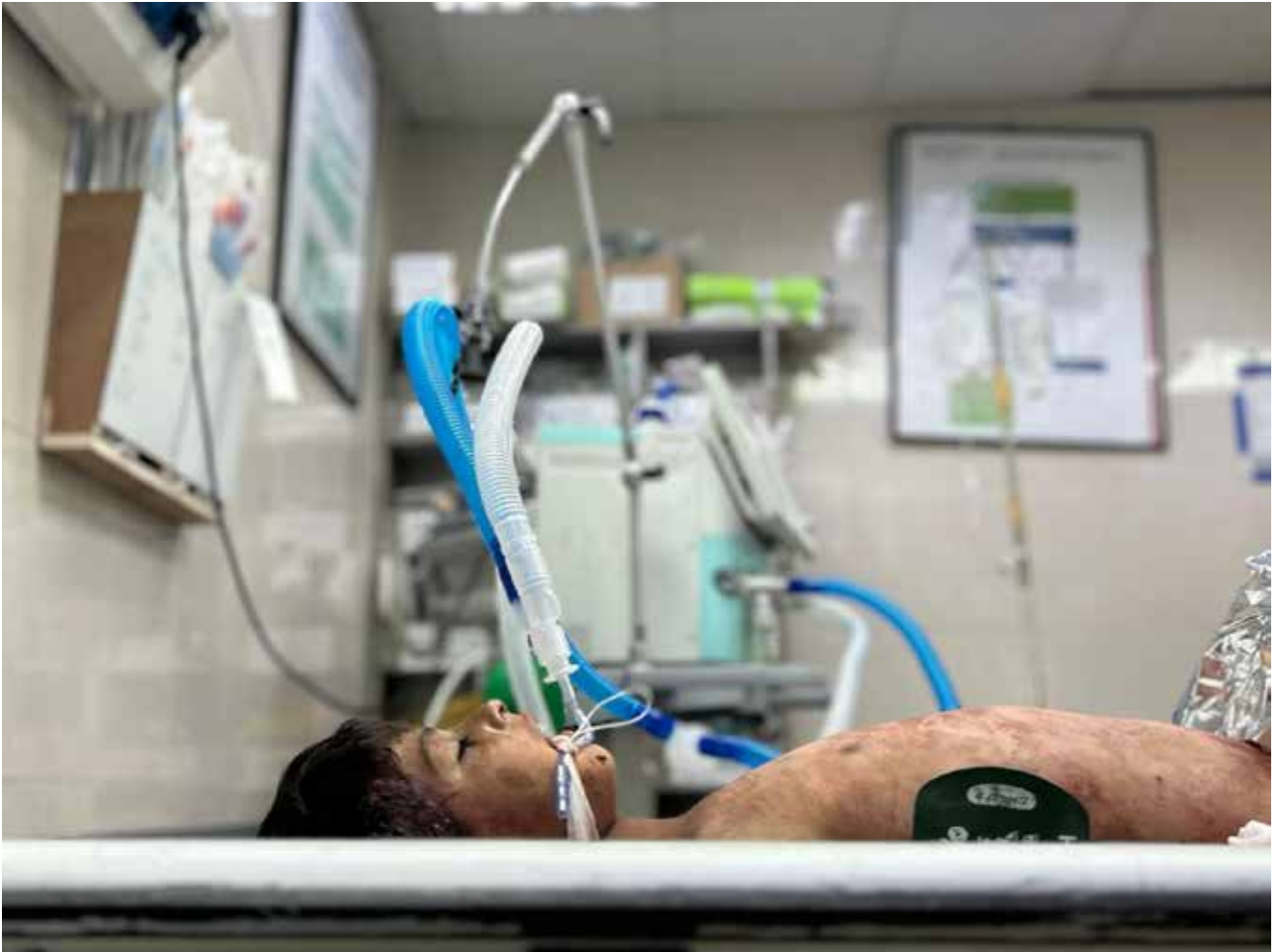

Imagen 113: Abdullah, de 8 años, es atendido en Urgencias después de haber sufrido un bombardeo israelí. Presentaba una hemorragia cerebral masiva y falleció a las pocas horas. (Jan Yunis, 11 de junio de 2025).

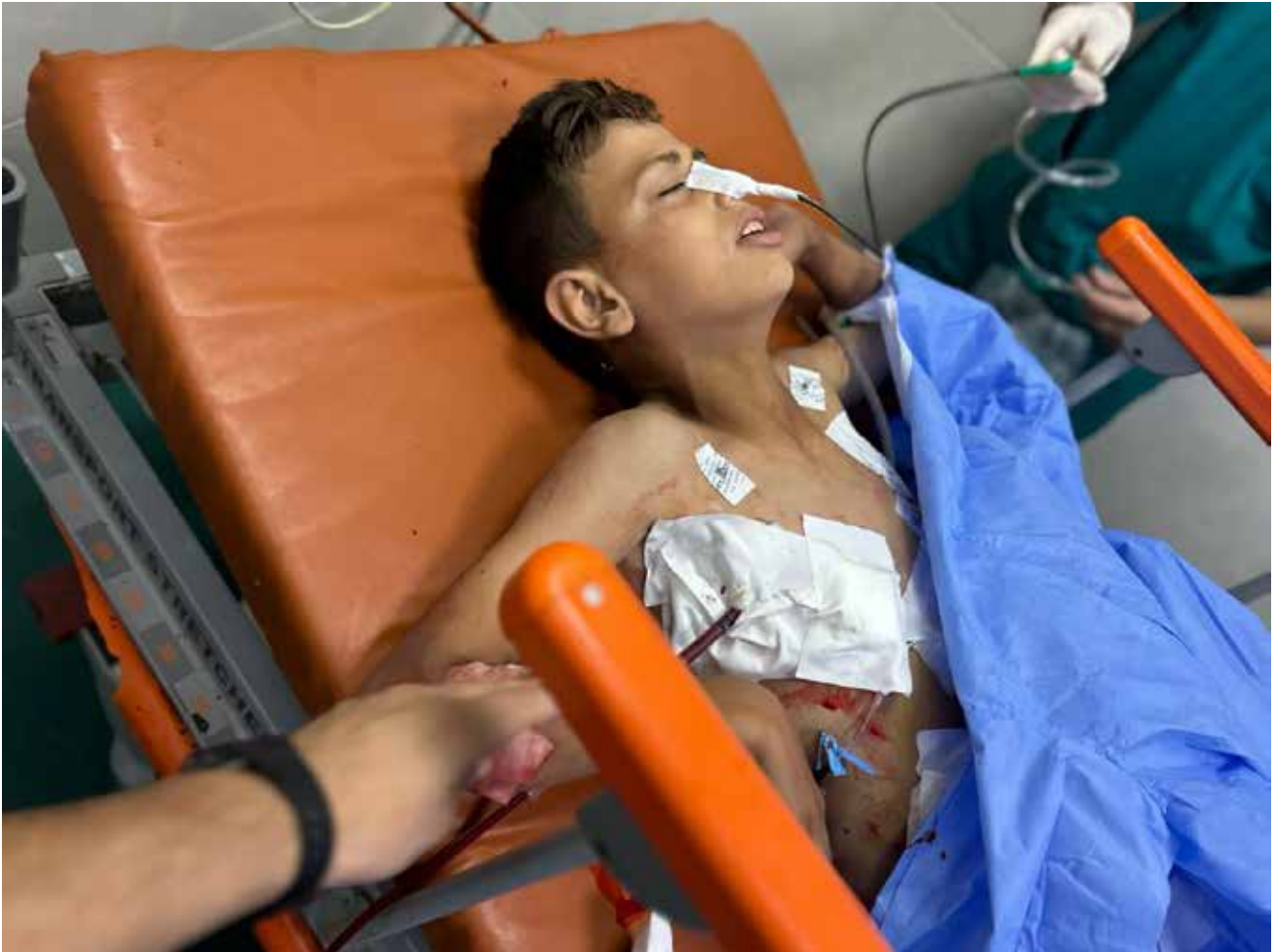

Imagen 114: Tareq, de 13 años, tras ser intervenido de las múltiples perforaciones intestinales producidas por la explosión de una bomba israelí. Se le tuvo que extirpar el bazo. (Jan Yunis, 12 de junio de 2025).

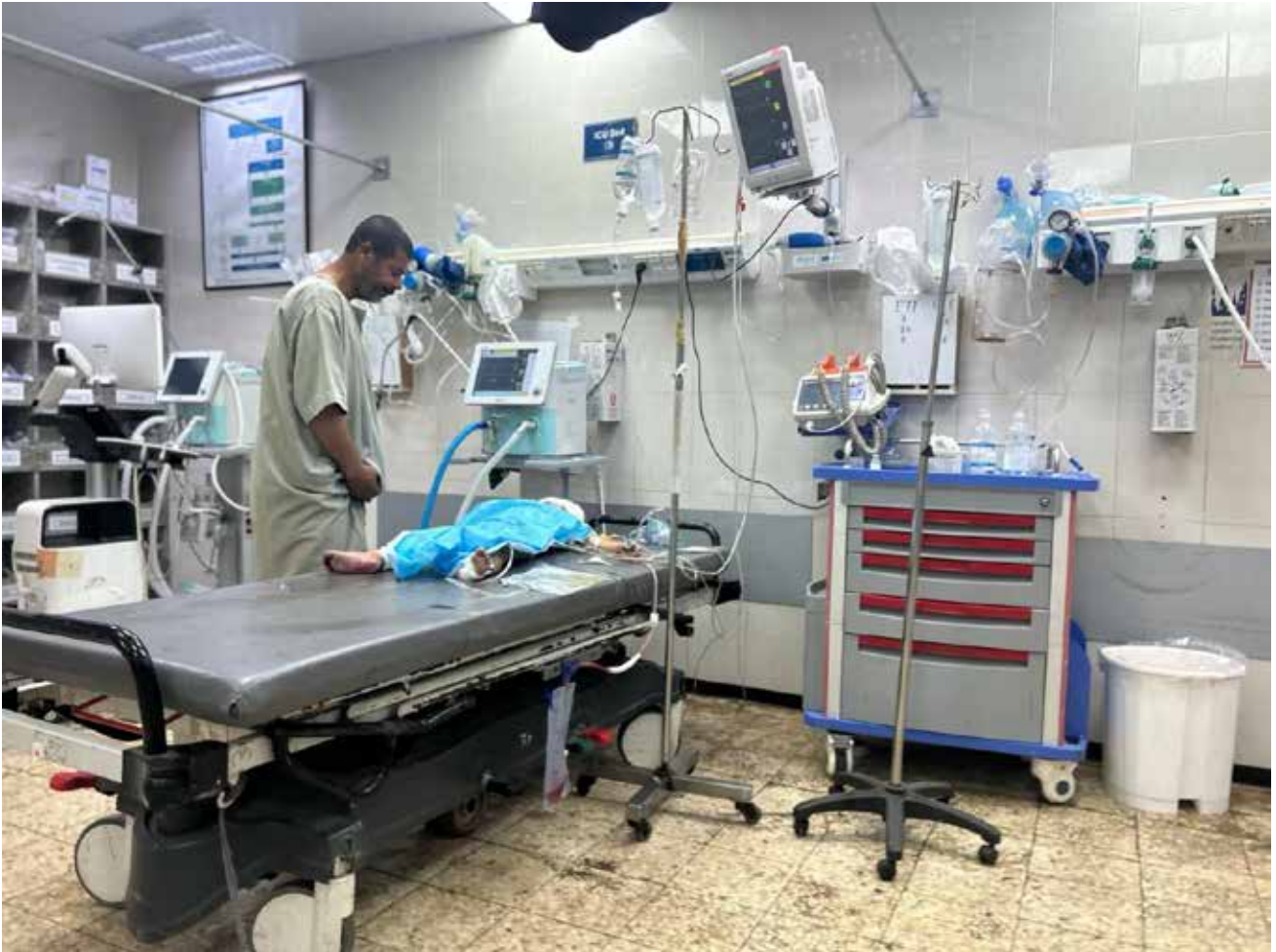

Imagen 115: El padre de Nasser, de 2 años, lo acompaña momentos previos a su muerte. Un bombardeo del ejército israelí le produjo lesiones cerebrales incompatibles con la vida. (Jan Yunis, 13 de junio de 2025).

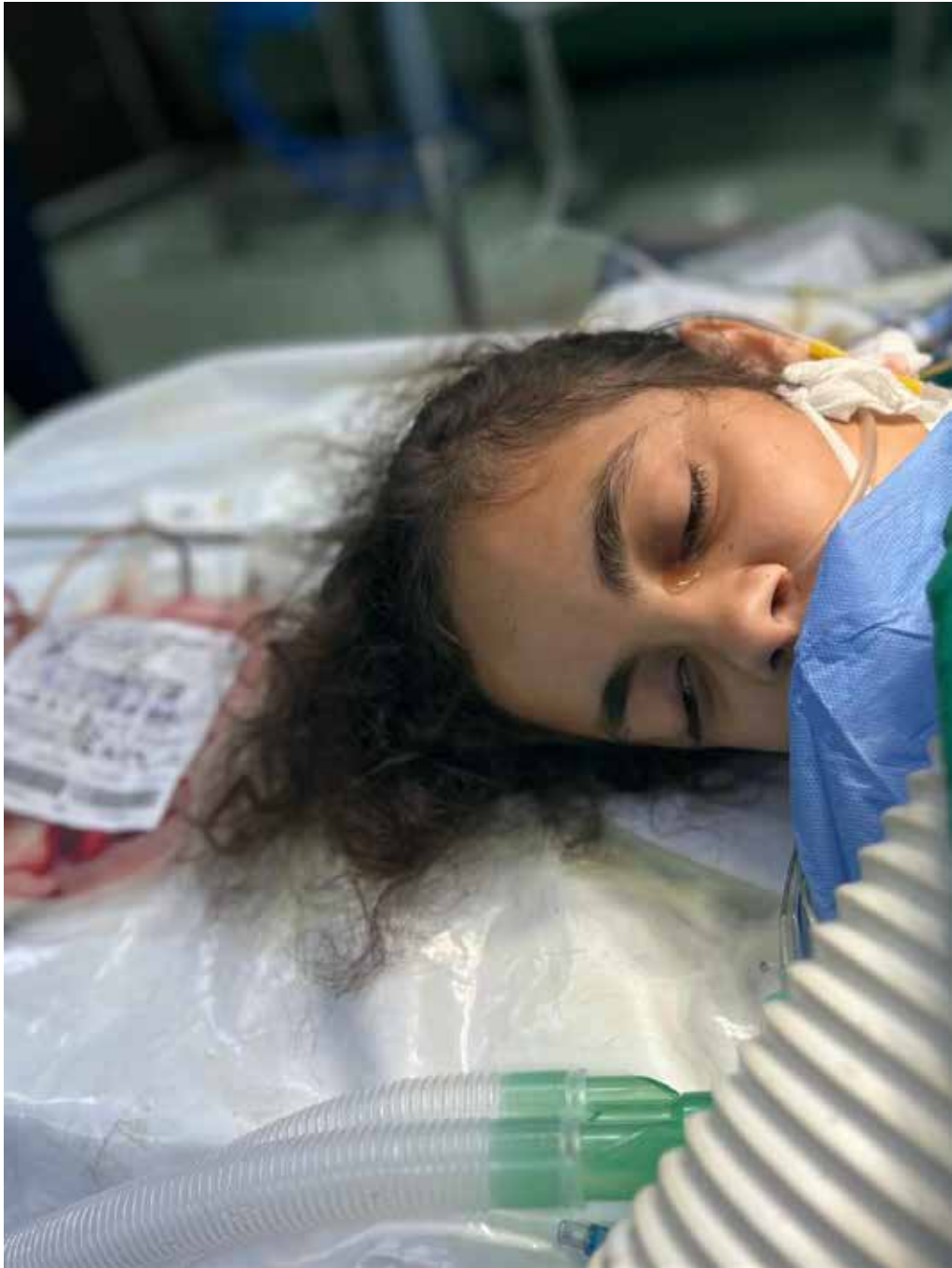

Imagen 116: Amal, de 14 años, es sometida a la apertura del tórax y el abdomen para solucionar las perforaciones originadas por la metralla de una bomba israelí. Inmediatamente tras la cirugía, sufrió una parada cardiorrespiratoria que pudo ser revertida, pero que empeora muchísimo su pronóstico vital. (Jan Yunis, 14 de junio de 2025).

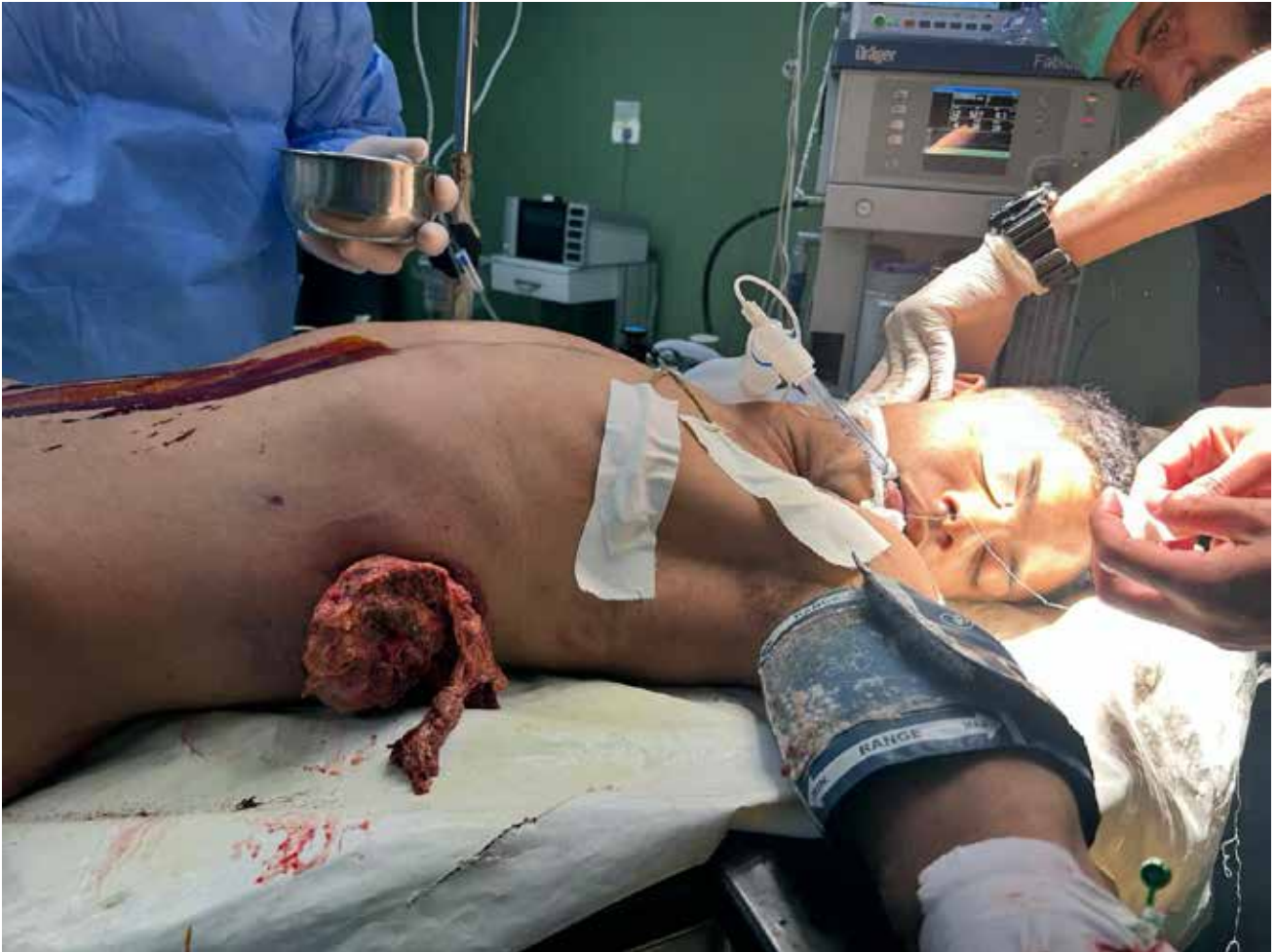

Imagen 117: Mahmoud, de 19 años, en la mesa de operaciones antes de ser intervenido. Presenta fractura occipito-parietal abierta con salida de material encefálico y una grave perforación abdominal. Sus heridas fueron causadas por disparos del ejército israelí. Su pronóstico vital es muy negativo. (Jan Yunis, 14 de junio de 2025).

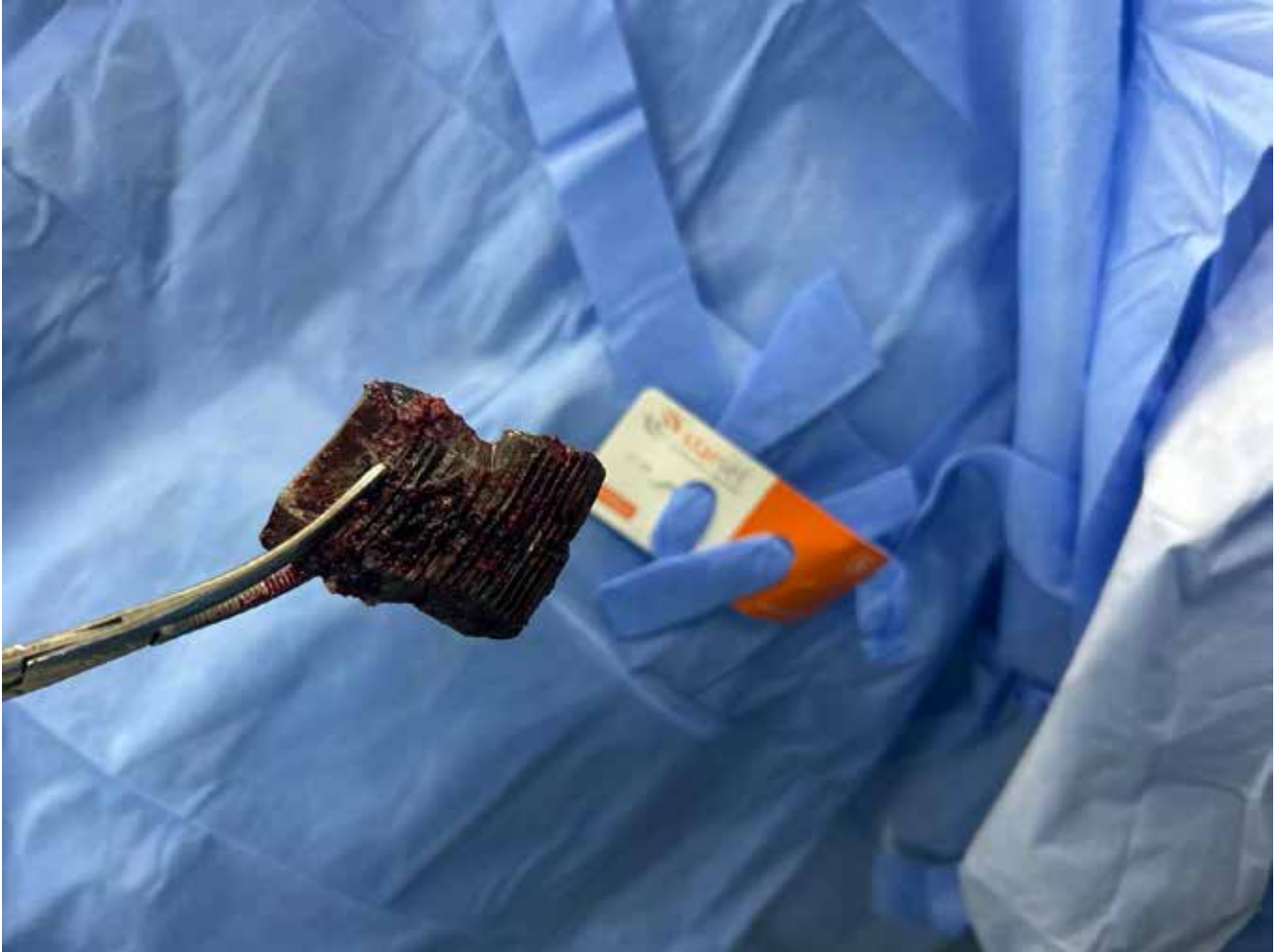

Imagen 118: Restos metálicos correspondientes a munición israelí de gran calibre, procedentes del abdomen de Mahmoud, de 19 años, quien, además de un abdomen catastrófico, presenta fractura craneal con salida del material encefálico. (Jan Yunis, 14 de junio de 2025).

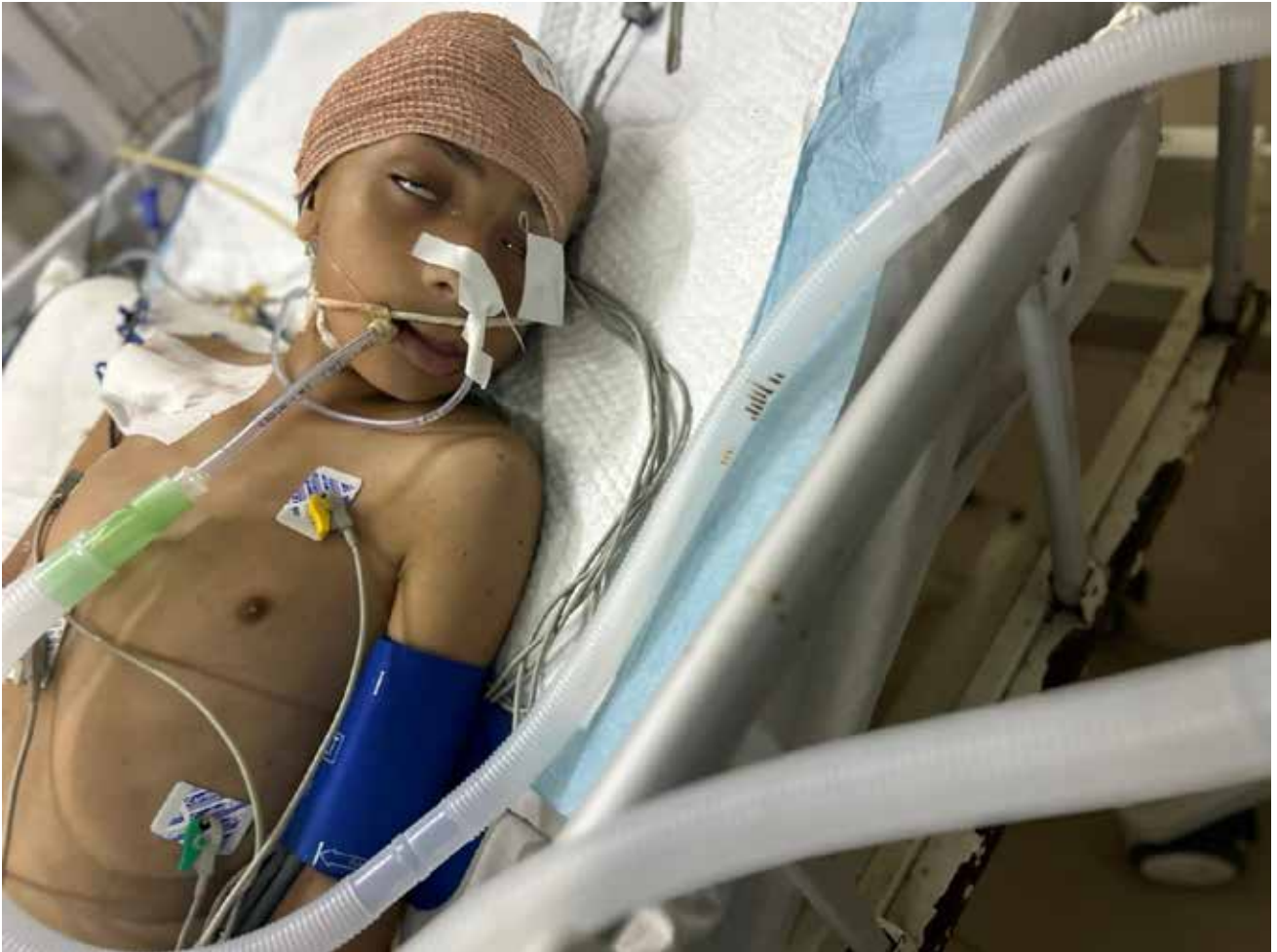

Imagen 119: Mahmoud, de 12 años, en su cama de la UCI tras varios días ingresado por haber sido disparado en la cabeza por el ejército israelí. Presenta grave daño neurológico con hemiplejía izquierda. (Jan Yunis, 14 de junio de 2025).

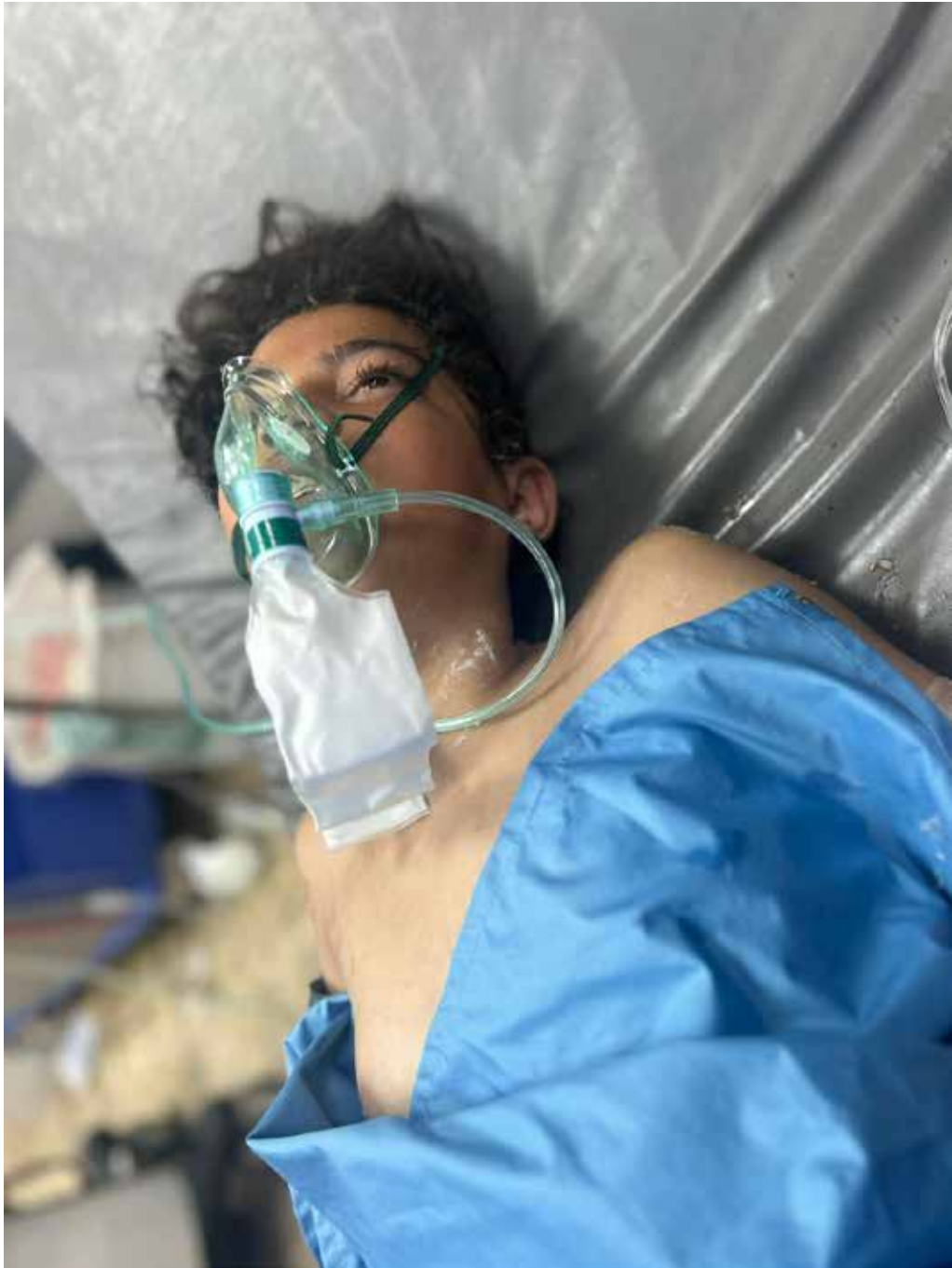

Imagen 120: Aseel, de 13 años, es atendida en Urgencias después haber recibido un disparo del ejército israelí en el tórax. Presenta hemoneumotórax izquierdo y shock hemorrágico asociado. (Jan Yunis, 15 de junio de 2025).

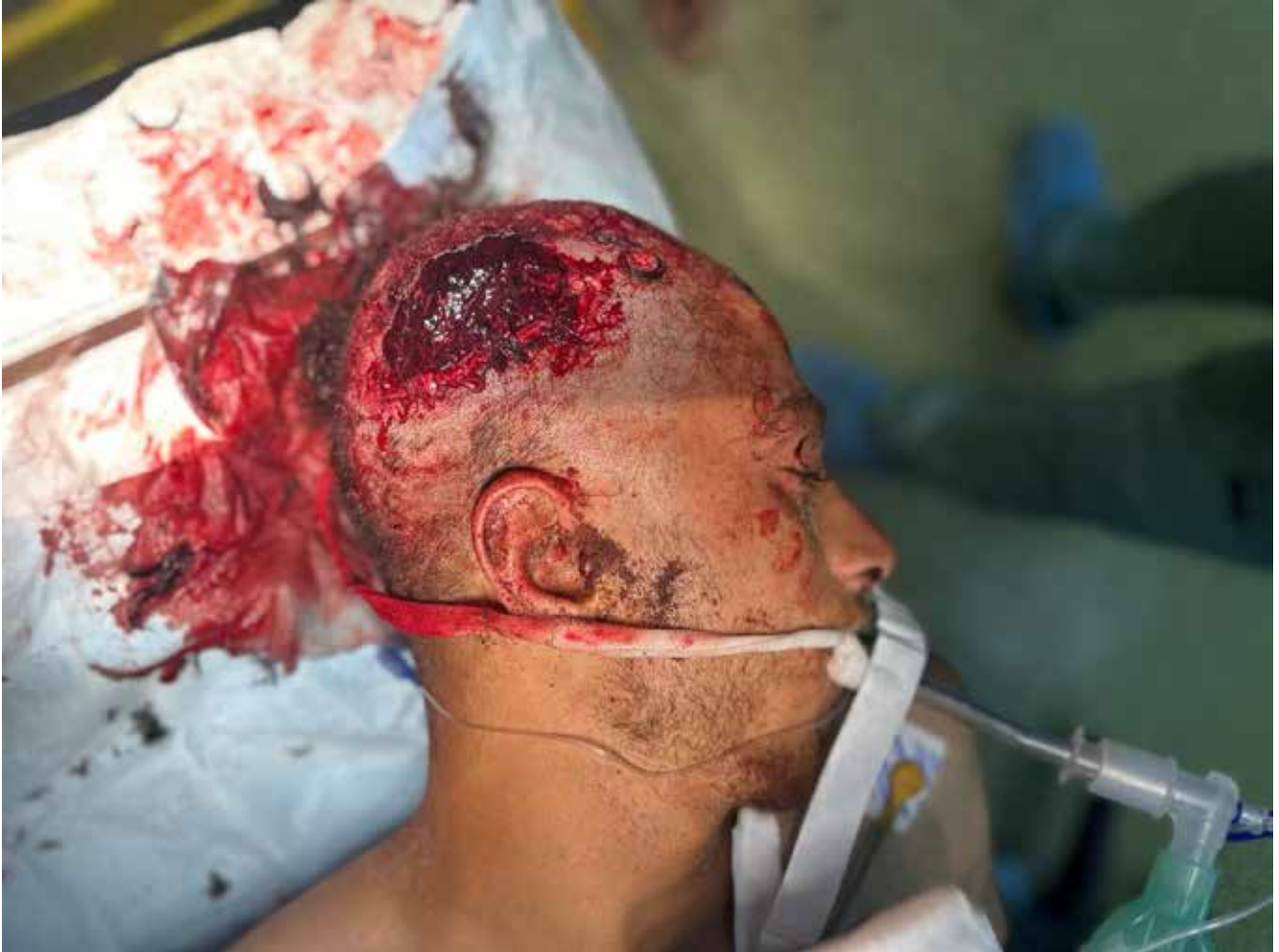

Imagen 121: Zuhair, de 21 años, en los momentos previos a ser intervenido por los neurocirujanos de una fractura craneal abierta con salida de material encefálico, producida por el impacto de metralla o de una bala, en el contexto de un ataque del ejército israelí. (Jan Yunis, 16 de junio de 2025).

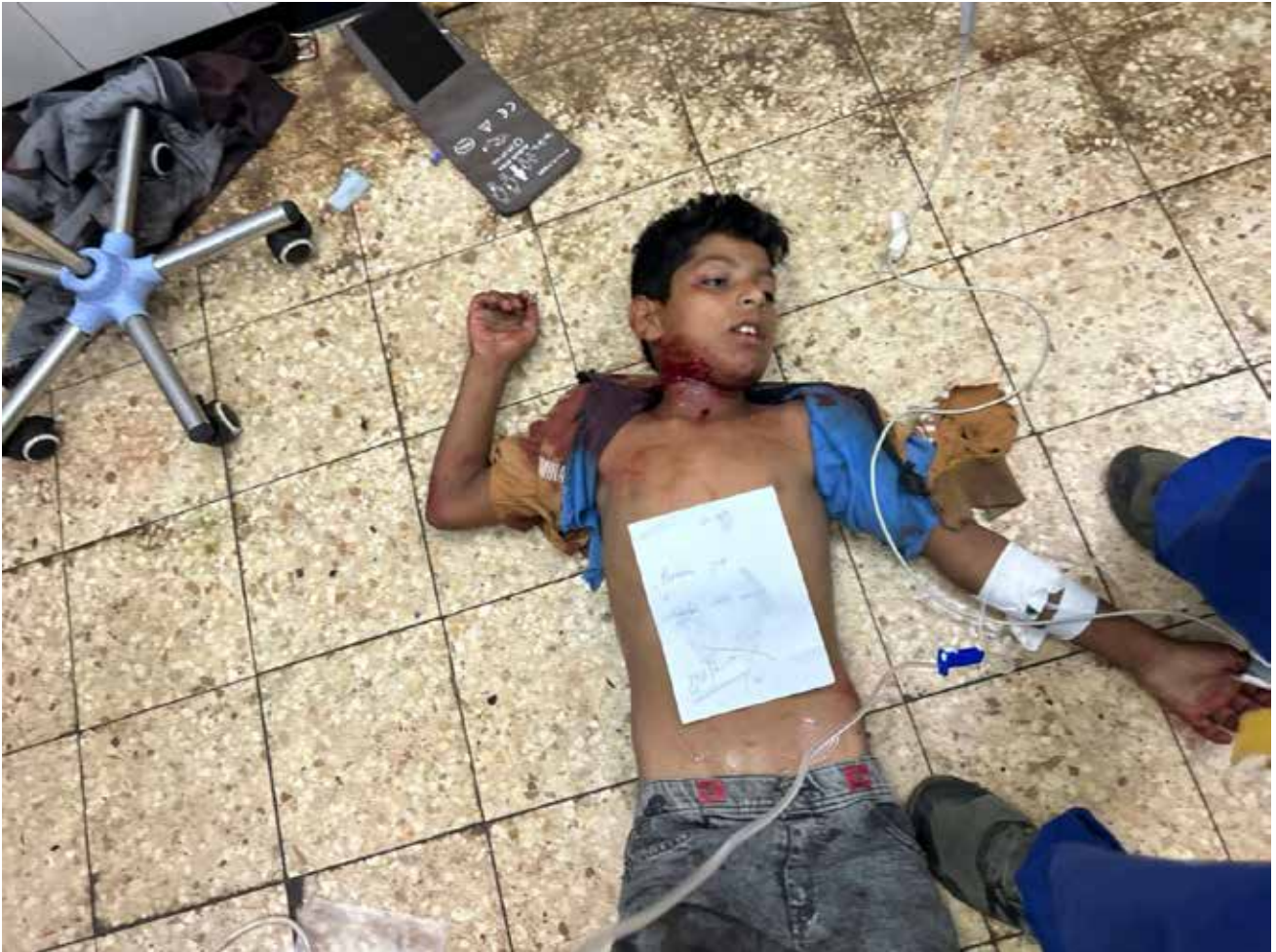

Imagen 122: Niño, de nombre y edad desconocidos, yace en el suelo del box de críticos de Urgencias. Presenta una herida penetrante en cuello, previsiblemente por metralla, con shock hemorrágico asociado. Formaba parte de los cerca de 200 heridos que llegaron al Hospital Nasser en las primeras horas de la mañana, lo cual sobrepasó las capacidades del centro para poder atenderlos. Los heridos relatan que fueron alcanzados por proyectiles de tanque y de fusil, disparados por el ejército israelí, mientras esperaban recibir ayuda de un punto de distribución habilitado por la ONU en Jan Yunis. En el ataque murieron más de 80 civiles. (Jan Yunis, 17 de junio de 2025).



Imagen 123: Niño, de nombre y edad desconocidos, es atendido en Urgencias tras un ataque israelí. Presenta una herida penetrante en la cabeza, con daño cerebral y coma. El ataque, en el que se empleó artillería de tanque y balas de fusil, se produjo sobre población civil que esperaba un reparto de ayuda organizado por la ONU en Jan Yunis. Murieron más de 80 personas y fueron heridas alrededor de 200. (Jan Yunis, 17 de junio de 2025).

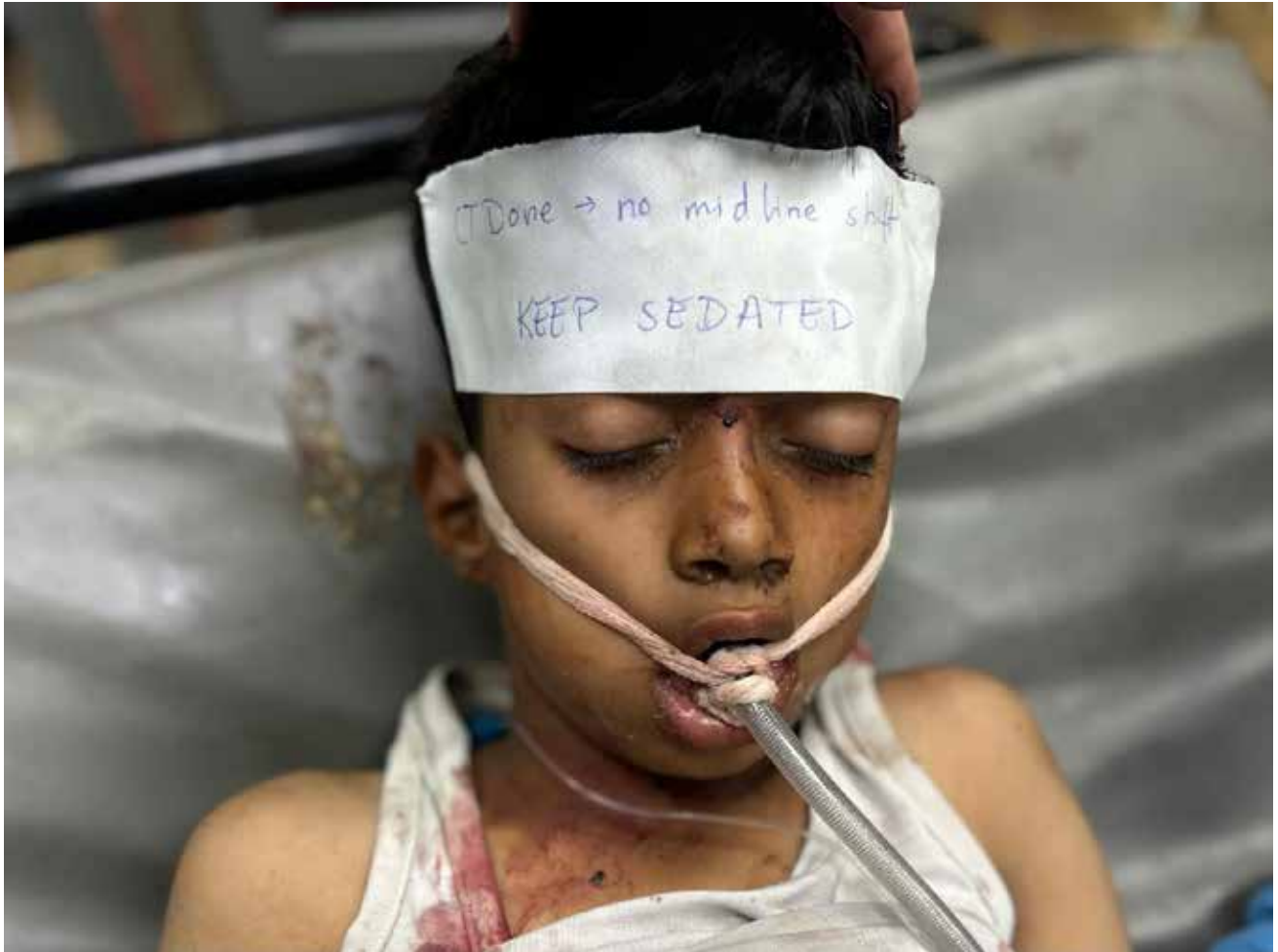

Imagen 124: Niño, de nombre y edad desconocidos, es atendido en Urgencias tras un ataque israelí. Presenta una herida craneal abierta, con impactos de metralla en el cerebro y coma. Llegó al hospital junto con cerca de 200 heridos, después de que un numeroso grupo de personas que esperaba un reparto de ayuda en un punto de distribución habilitado por la ONU fuera atacado con proyectiles de tanque y fusil. En el ataque murieron más de 80 civiles. (Jan Yunis, 17 de junio de 2025).



Imagen 125: Niño, de nombre y edad desconocidos, yace en el suelo del box de críticos de Urgencias. Presenta una fractura craneal abierta, con salida de material encefálico, en la región parietotemporal derecha, y coma. Formaba parte de un grupo de civiles que fue atacado por el ejército israelí, con artillería de tanque y disparos de fusil, mientras esperaban recibir ayuda en un punto de distribución habilitado por la ONU. En el ataque murieron más de 80 civiles y alrededor de 200 personas fueron heridas. (Jan Yunis, 17 de junio de 2025).

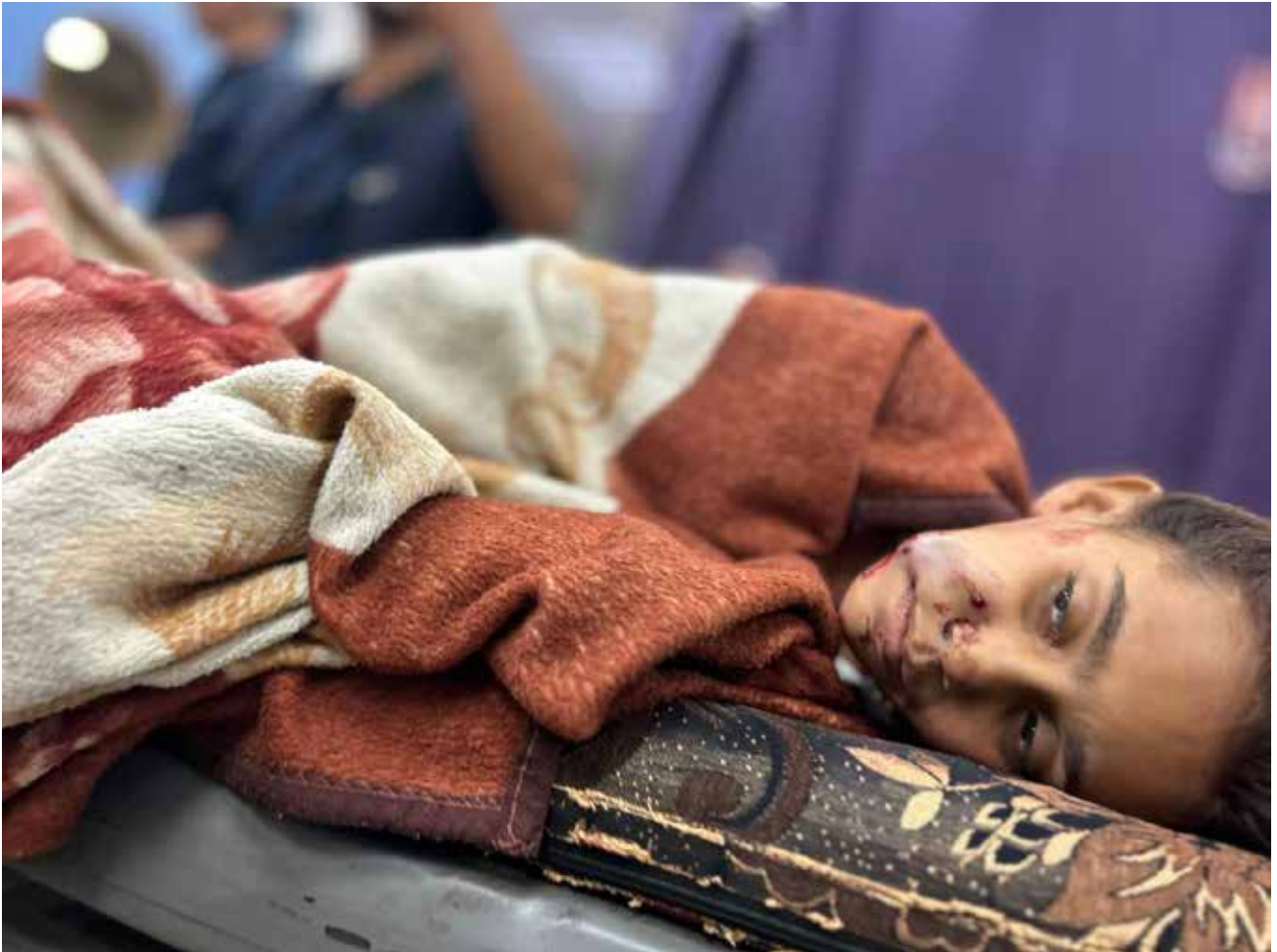

Imagen 126: Layla, de 10 años, es atendida en Urgencias después de haber sufrido un bombardeo israelí. Presenta múltiples heridas de metralla en su cara y su tronco. Como muchos otros niños heridos en bombardeos, se le tuvo que administrar sedación ligera para contrarrestar la gran agitación psicomotriz y ansiedad originadas por el ataque. (Jan Yunis, 18 de junio de 2025).

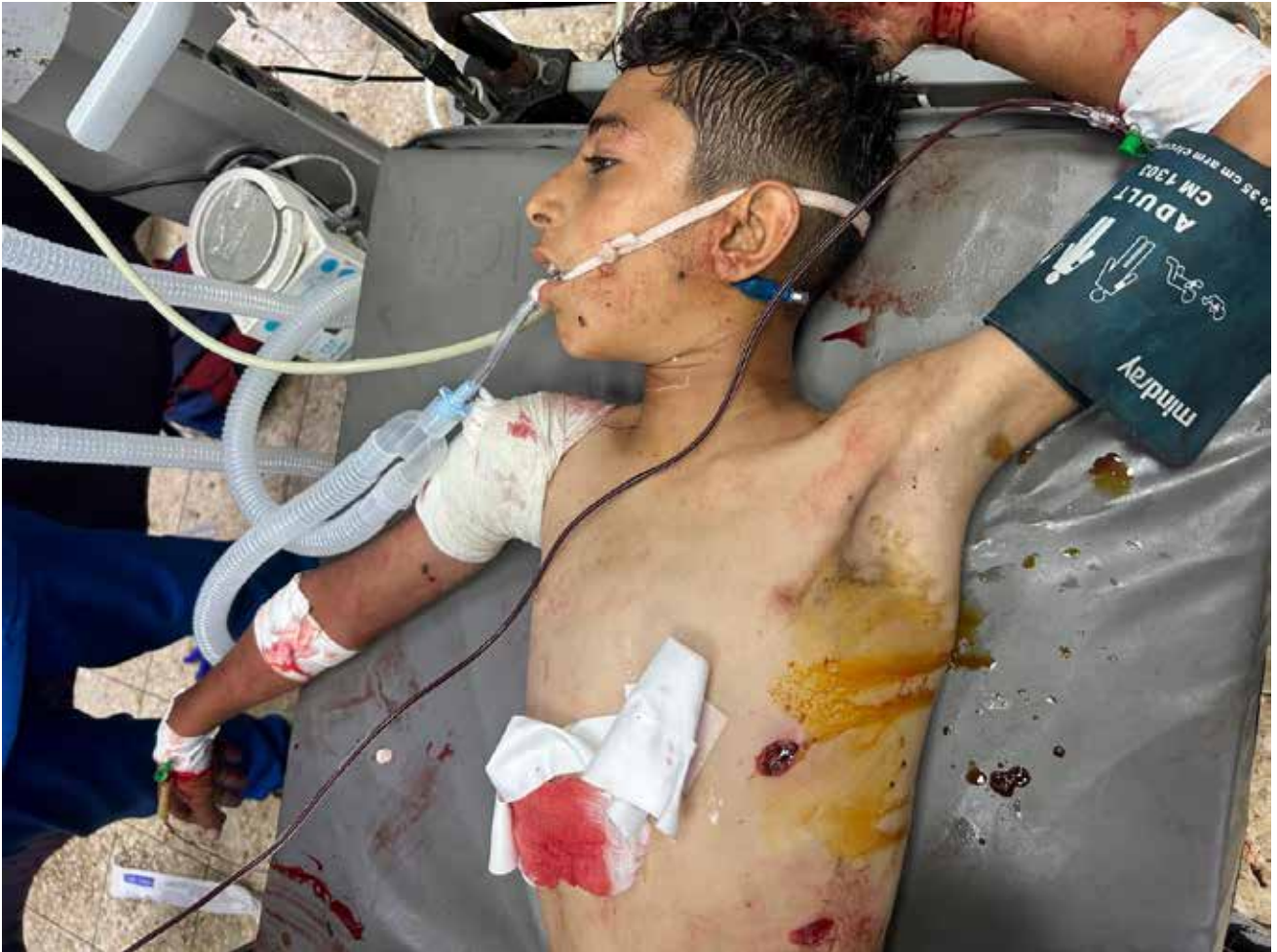

Imagen 127: Niño de aproximadamente 11 años, no identificado en el momento de la fotografía, es atendido en Urgencias. Presenta una herida abierta abdominal, con salida de parte de sus intestinos, y perforación torácica con hemotórax izquierdo, con grave shock hemorrágico asociado. Las heridas fueron causadas por metralla procedente de una bomba israelí. (Jan Yunis, 22 de junio de 2025).

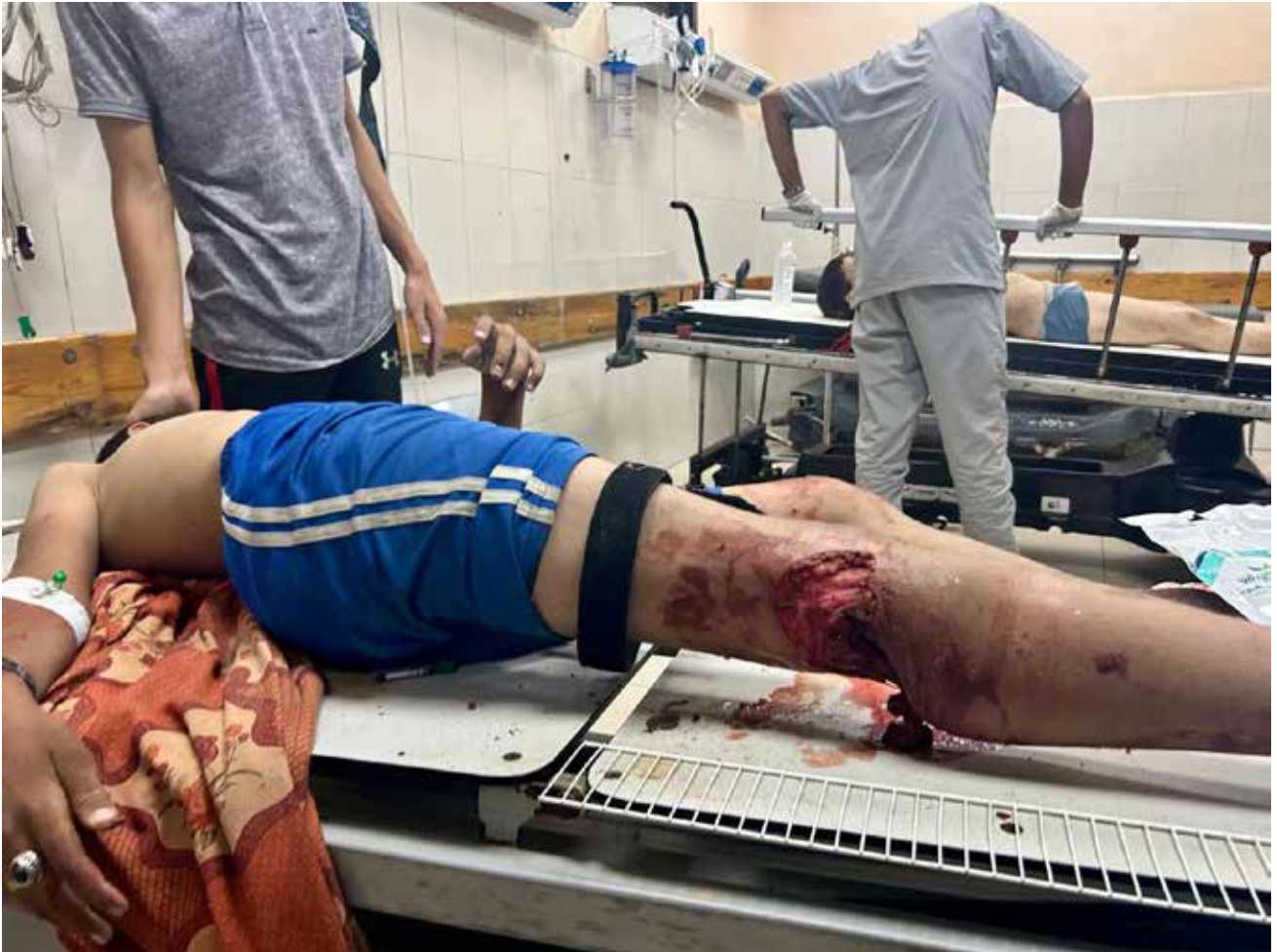

Imagen 128: Niño de aproximadamente 13 años, no identificado en el momento de la fotografía, es atendido tras sufrir un bombardeo israelí. Presenta herida profunda en la región poplitea de su pierna derecha, con afectación tendinosa y vascular. (Jan Yunis, 23 de junio de 2025).

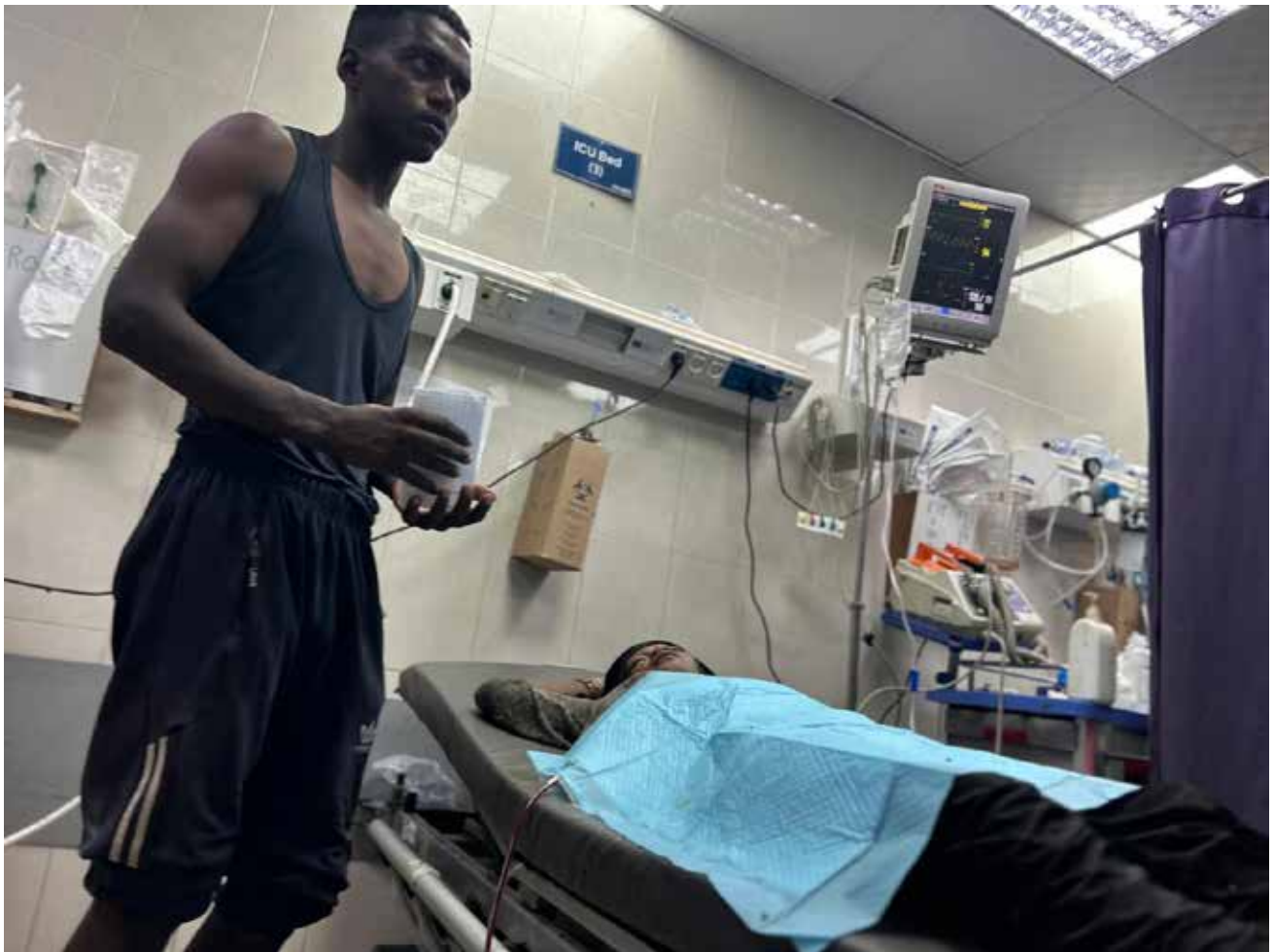

Imagen 129: Iraa, de 23 años, es atendida en Urgencias después de haber sufrido un bombardeo israelí. Presenta perforación por metralla en el hemitórax derecho, con hemotórax asociado. Le acompaña su hermano. (Jan Yunis, 24 de junio de 2025).

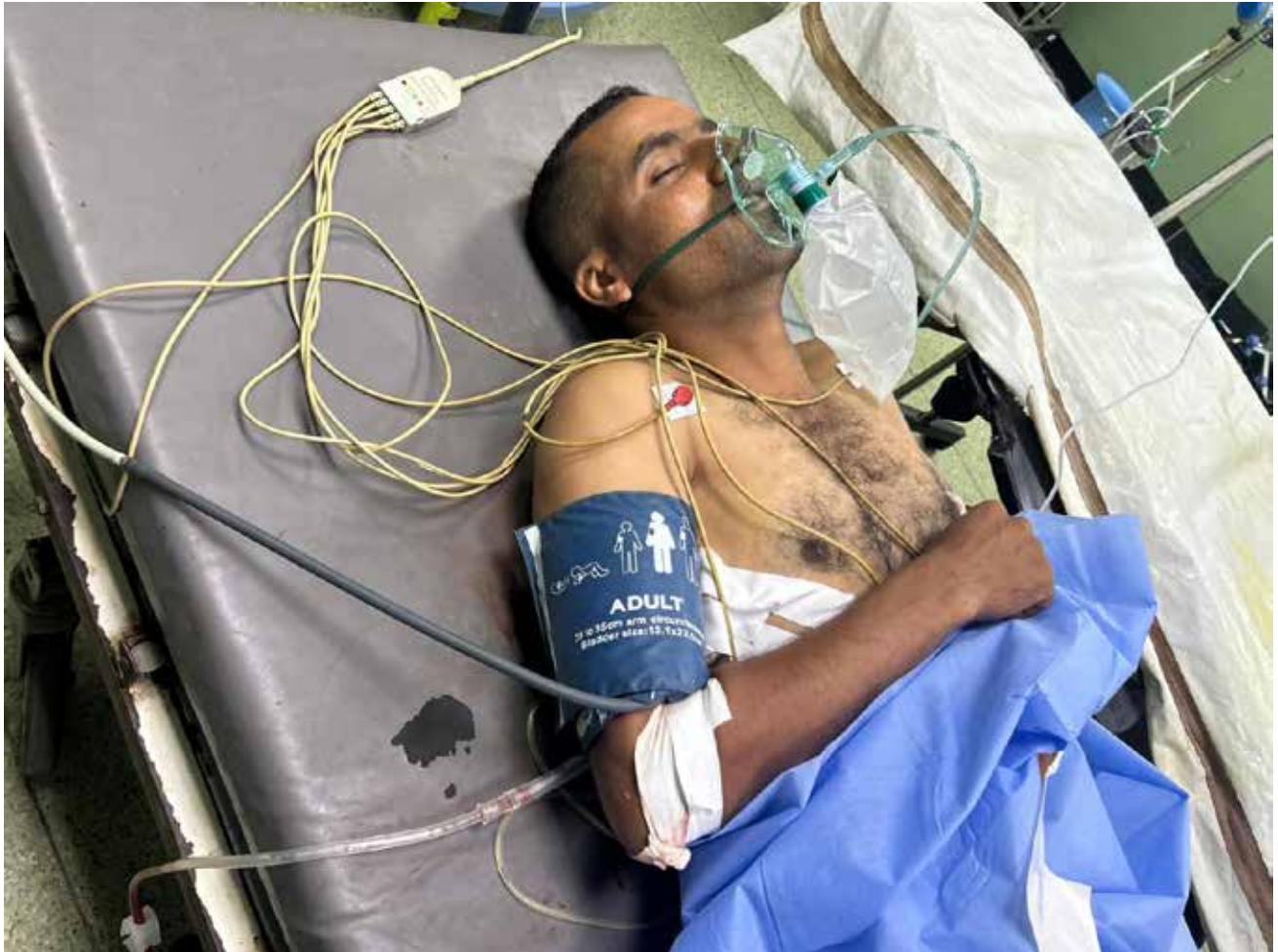

Imagen 130: Abdul Karim, de 37 años, es trasladado a la mesa de operaciones después de haber sido tiroteado por el ejército israelí. Una bala entró por el tórax, alojándose en la médula espinal. Presenta hemotórax bilateral, masivo en el lado izquierdo, perforación intestinal y paraplejía. La gravedad de sus heridas y del shock hemorrágico complican mucho su pronóstico vital. (Jan Yunis, 23 de junio de 2025).

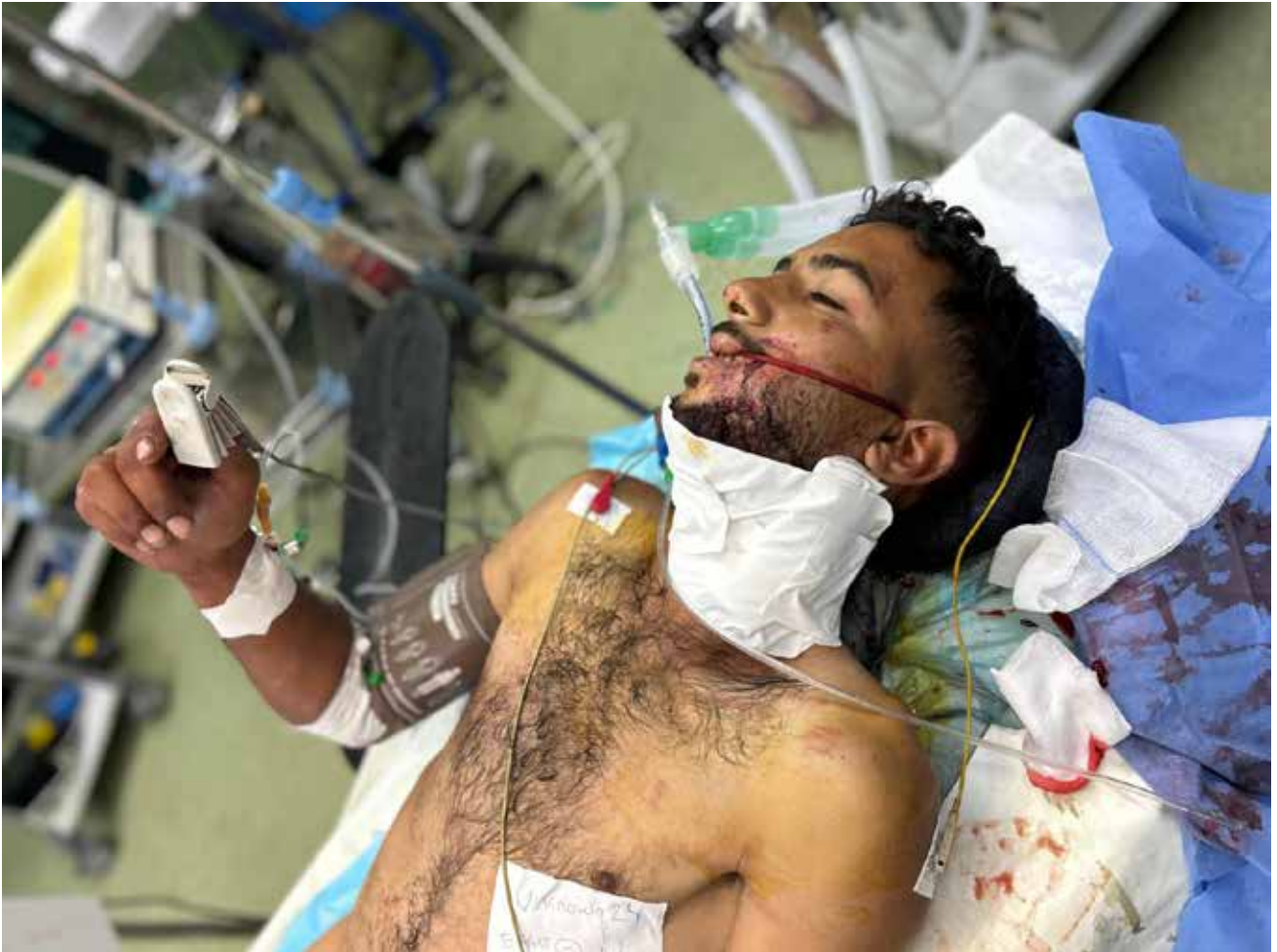

Imagen 131: Adi Muhammad, de 25 años, al término de la compleja operación llevada a cabo para intentar solucionar el grave daño sufrido en su arteria carótida izquierda, tras haber sido tiroteado por el ejército israelí. Además, presenta fractura mandibular izquierda. (Jan Yunis, 23 de junio de 2025).

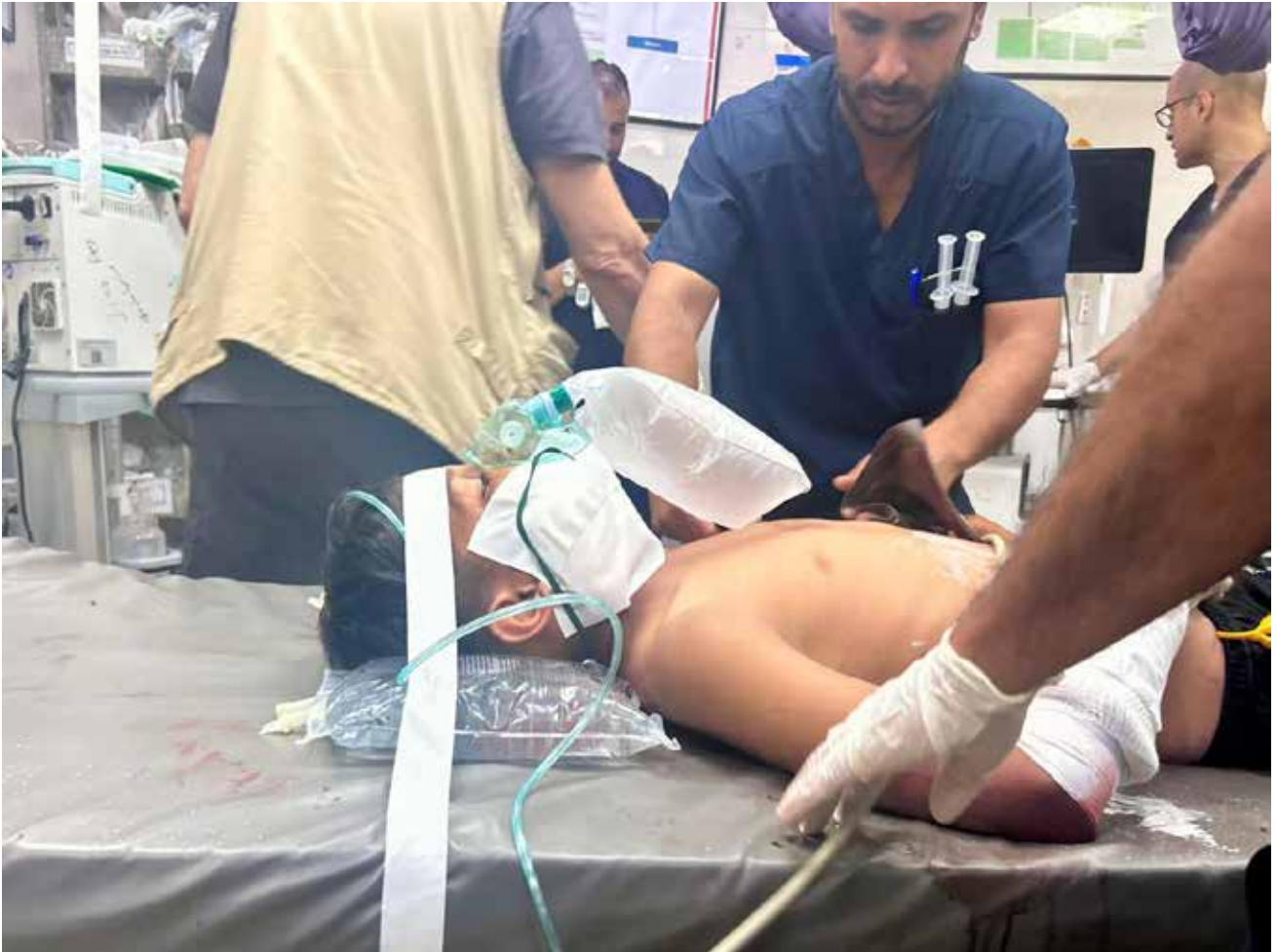

Imagen 132: Ayman, de 12 años, es atendido en Urgencias después de que la metralla procedente de una bomba israelí le mutilara parte de la cara y le fracturara la mandíbula y la sexta vértebra cervical, con lesión penetrante de la médula espinal. (Jan Yunis, 24 de junio de 2025).

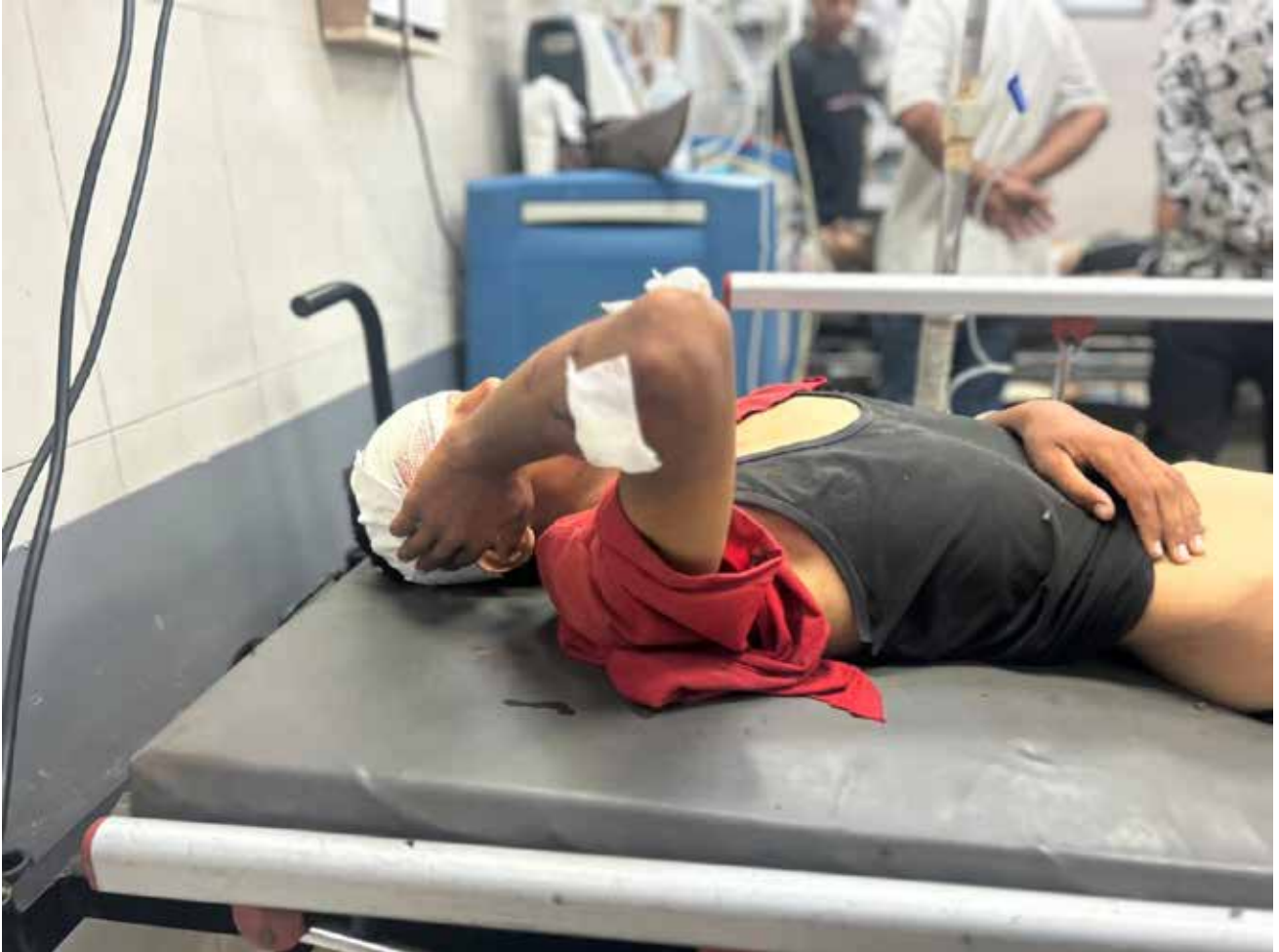

Imagen 133: Ismail, de aproximadamente 15 años, es atendido en Urgencias después de haber sufrido un bombardeo israelí. La metralla le fracturó el cráneo en la región frontal izquierda y penetró, junto con fragmentos óseos, hasta el cerebro, produciéndole hematoma epidural, hemorragia cerebral y hemorragia subaracnoidea. (Jan Yunis, 24 de junio de 2025).

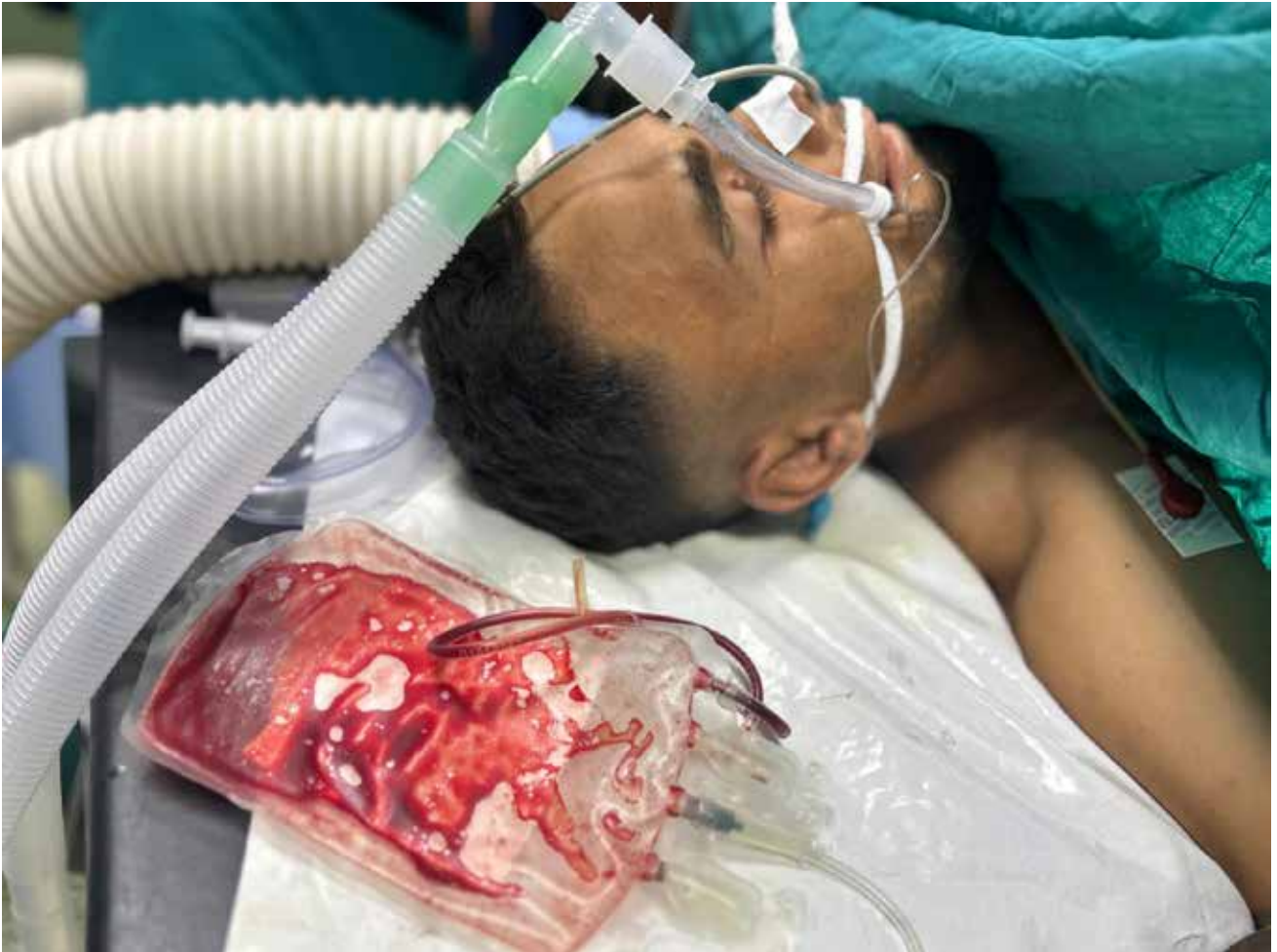

Imagen 134: Yusuf, de 24 años, es operado después de haber sido disparado en el abdomen por el ejército israelí. Presenta laceraciones en el hígado y uno de los riñones, con abundante hemorragia interna. (Jan Yunis, 24 de junio de 2025).

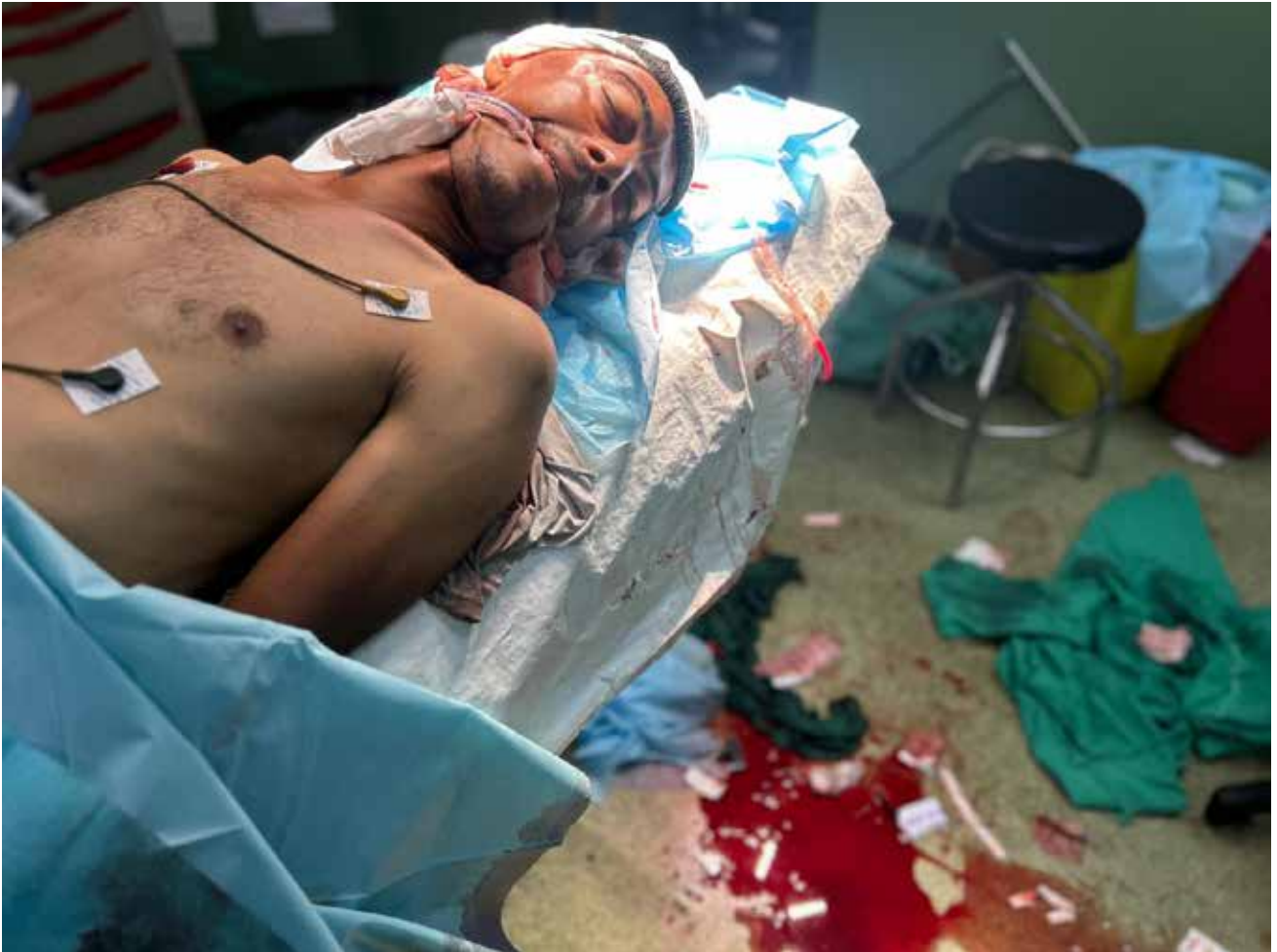

Imagen 135: Nasser, de 42 años, después de la neurocirugía a la que ha sido sometido. Un bombardeo israelí le produjo fractura craneal abierta con salida de material encefálico y coma. (Jan Yunis, 24 de junio de 2025).

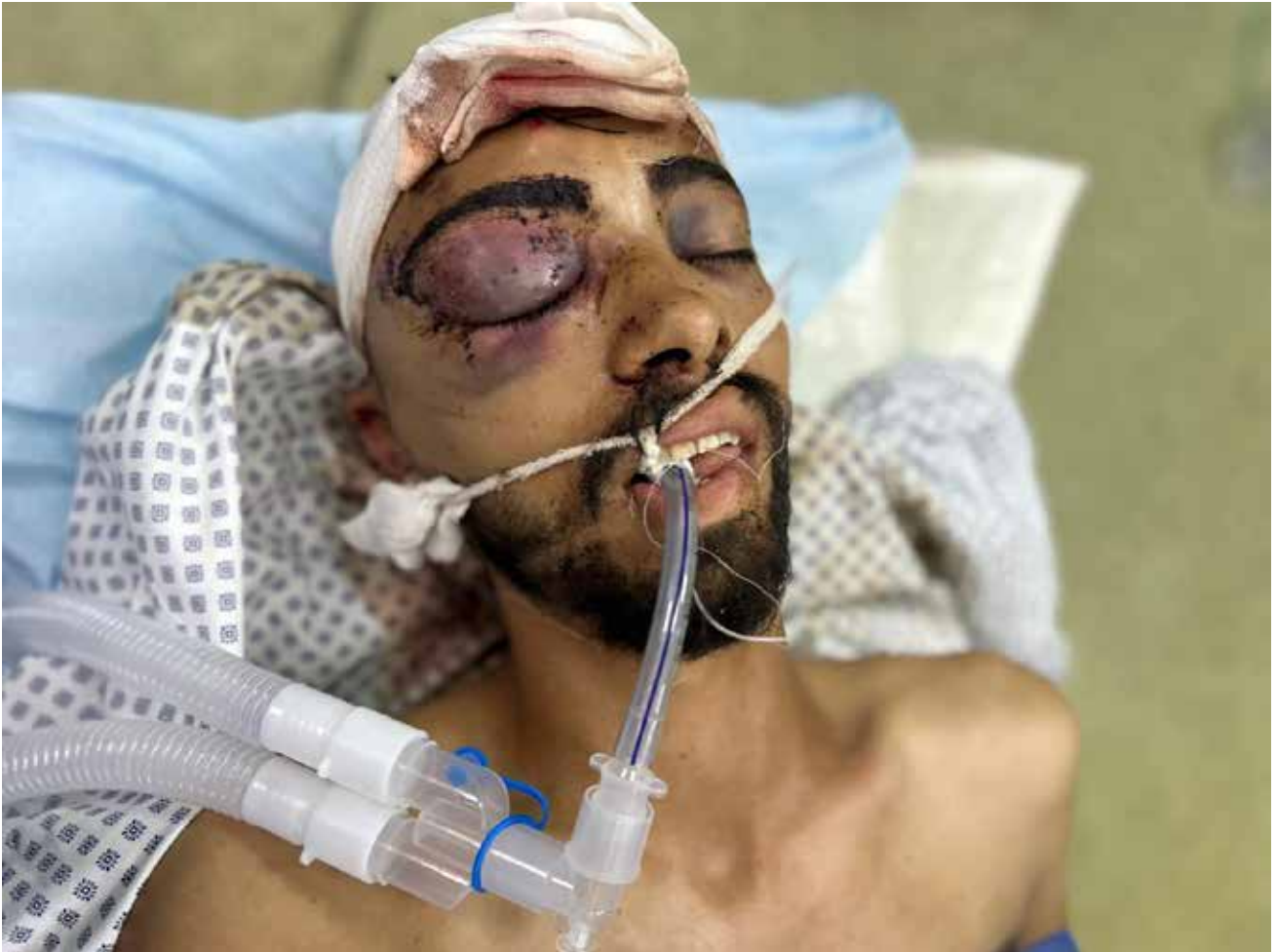

Imagen 136: Varón adulto, no identificado en el momento de la fotografía, es trasladado a quirófano para ser sometido a una craniectomía. La metralla procedente de una bomba israelí le ha producido fractura craneal, con hematoma epidural y subdural e isquemia cerebral frontal. (Jan Yunis, 24 de junio de 2025).

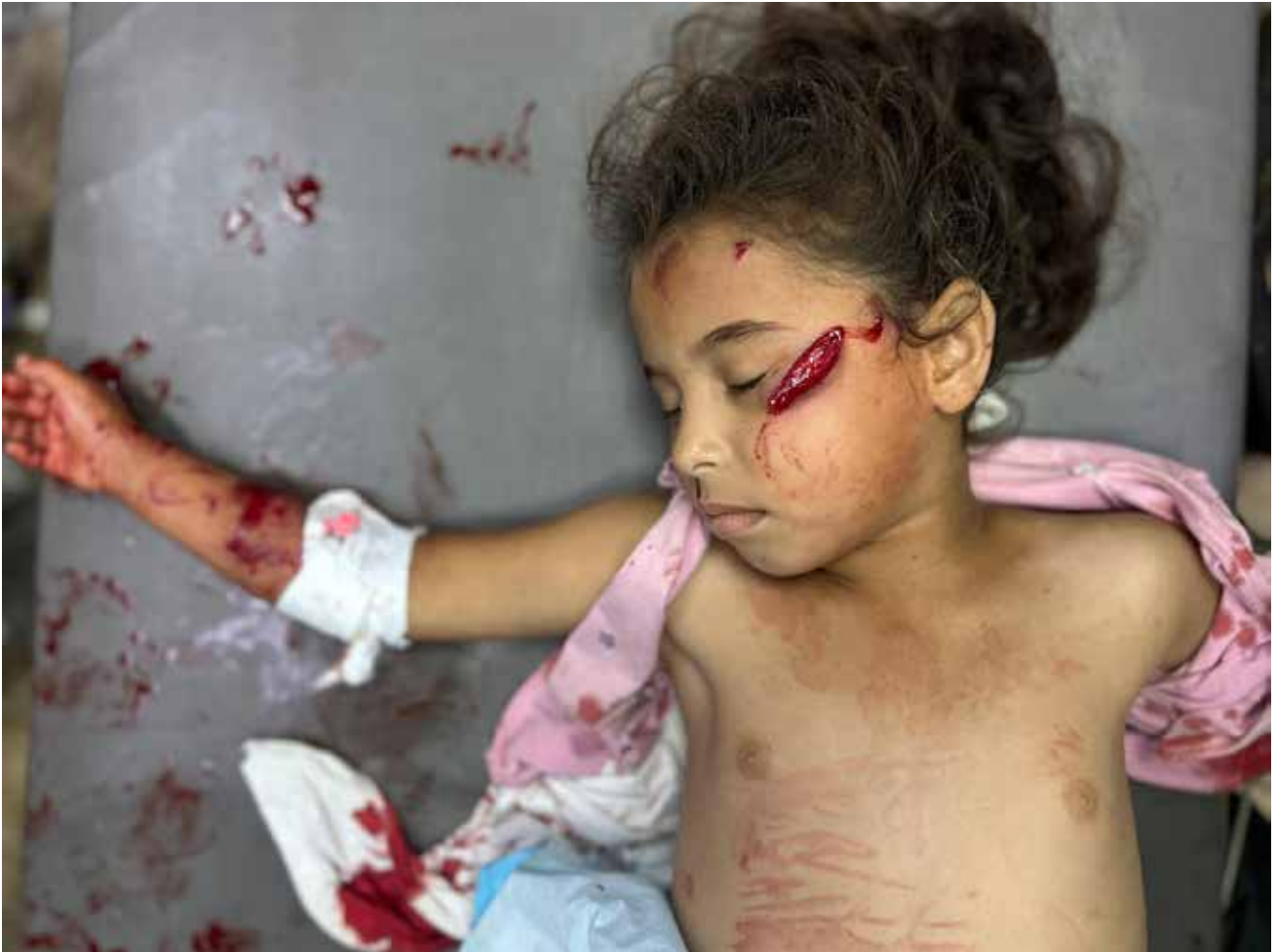

Imagen 137: Ghina, de 7 años, es atendida en Urgencias tras haber sido bombardeada por el ejército israelí. Sufre heridas por metralla en su superficie corporal, con arrancamiento significativo de partes blandas en sus extremidades. (Jan Yunis, 25 de junio de 2025).



Imagen 138: Mano derecha mutilada de Ghina, niña de de 7 años, tras haber sufrido un bombardeo del ejército israelí. (Jan Yunis, 25 de junio de 2025).



Imagen 139: Sama, de 2 años, es atendida en Urgencias. Presenta múltiples perforaciones por metralla, procedente de una bomba israelí, en su tórax y abdomen, con hemoneumotorax izquierdo y perforación intestinal. (Jan Yunis, 26 de junio de 2025).

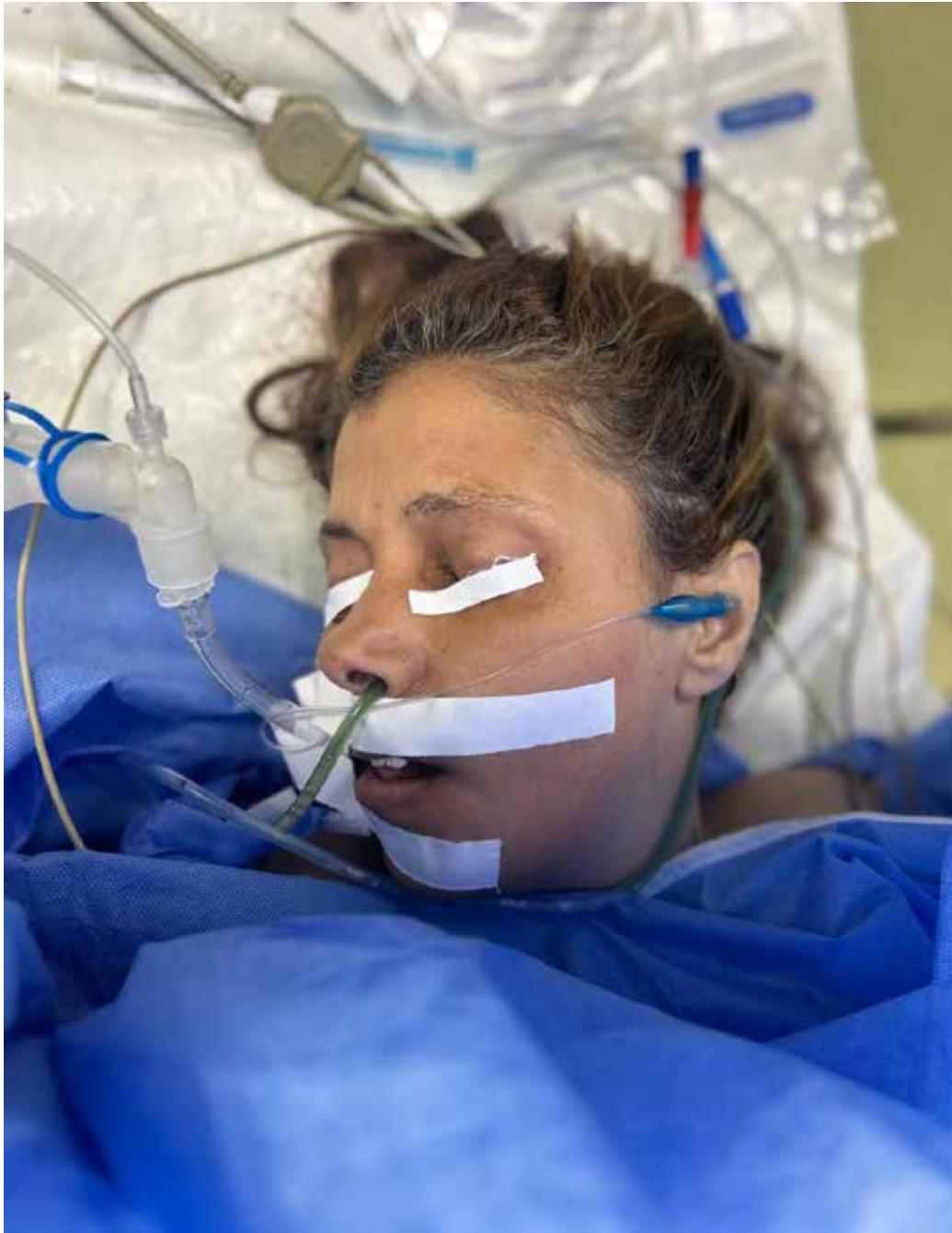

Imagen 140: Nisreen, de 45 años, durante la intervención quirúrgica a la que ha tenido que ser sometida tras haber sido bombardeada por el ejército israelí. Presenta perforaciones por metralla en intestinos, páncreas y en vena cava inferior. (Jan Yunis, 27 de junio de 2025).

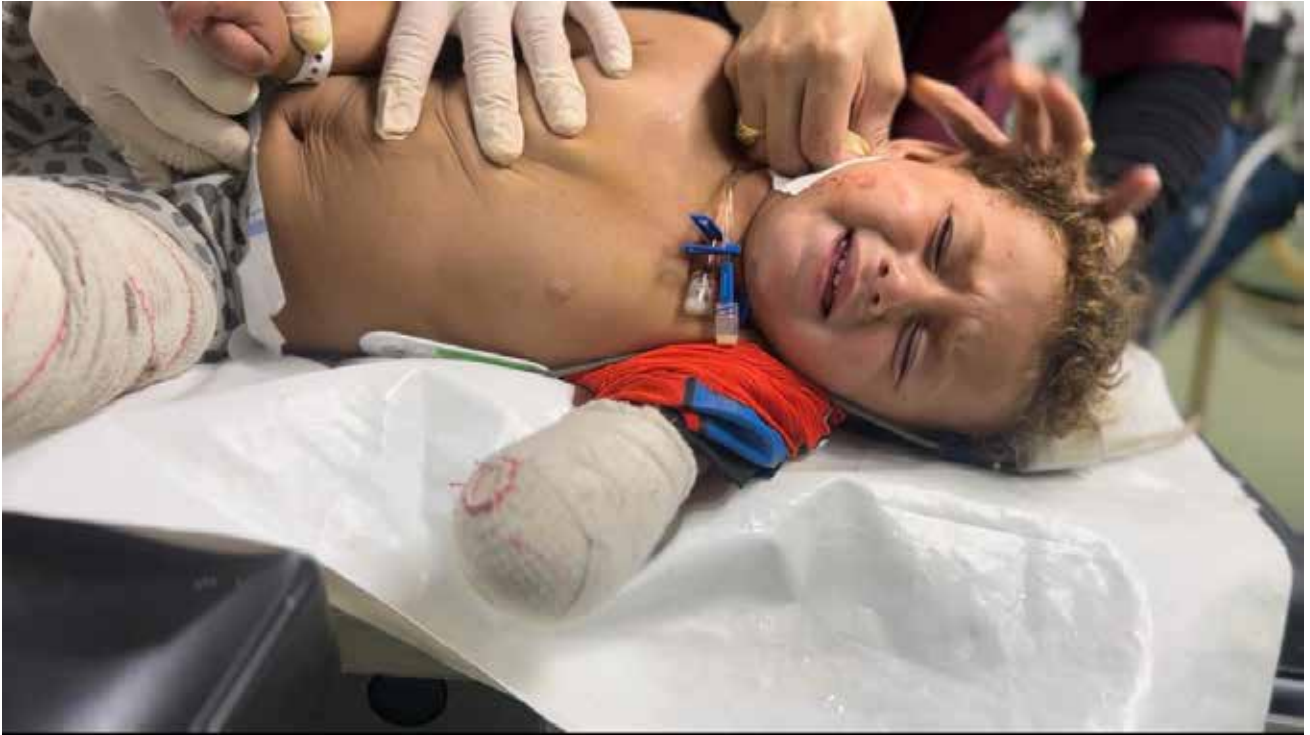

Imagen 141: Niña de aproximadamente 2 años, no identificada en el momento de la fotografía, tras la colocación de un catéter venoso central yugular. Presenta amputación traumática del brazo izquierdo y heridas por metralla en su pierna izquierda, como consecuencia de un bombardeo israelí. (Jan Yunis, 27 de junio de 2025).

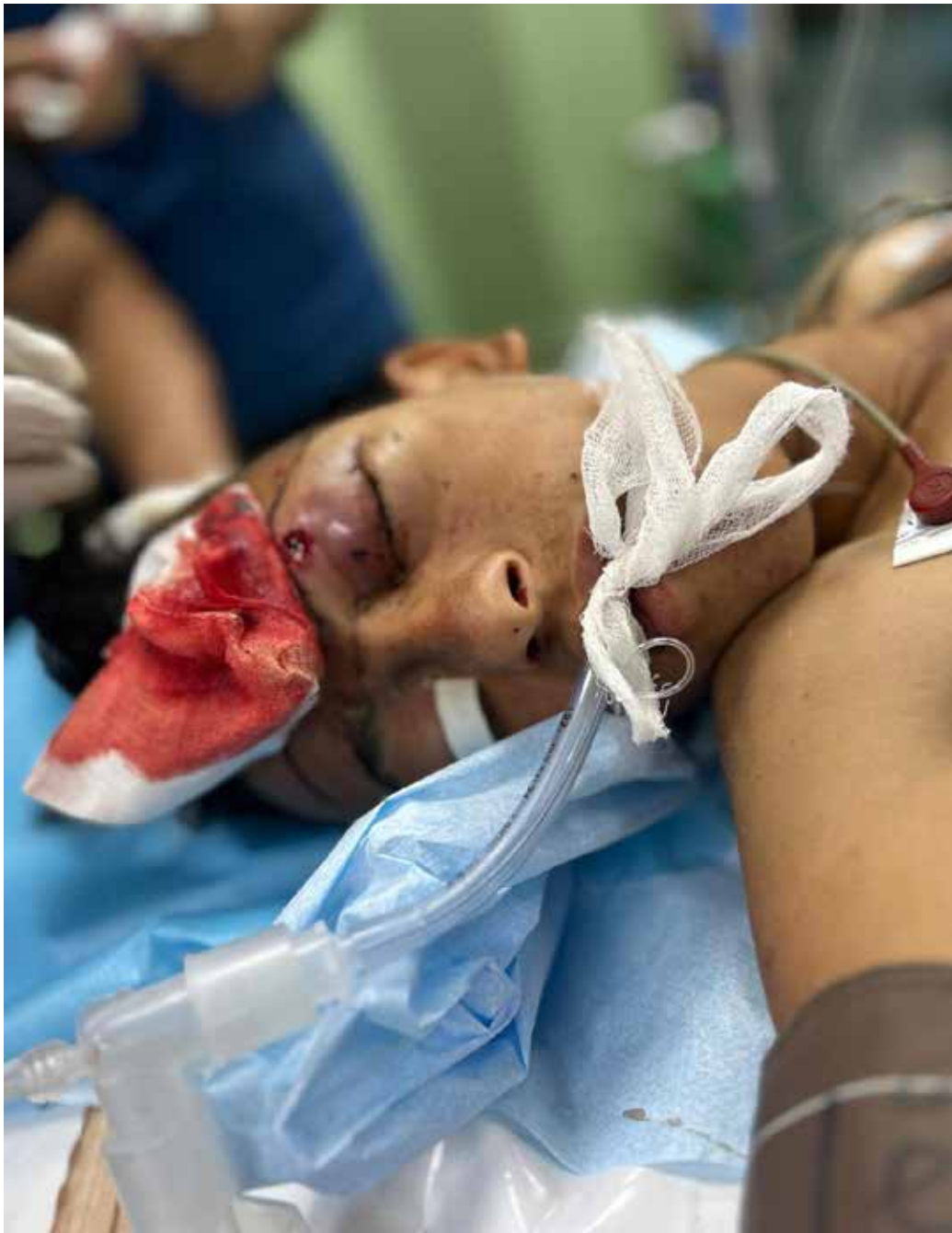

Imagen 142: Abdullah, de 14 años, en la mesa de operaciones, a punto de ser sometido a una neurocirugía. Presenta heridas por metralla en la cabeza, con fractura craneal frontal y hematoma subdural, y traumatismo ocular con hemorragia intraocular. Fue bombardeado por el ejército israelí. (Jan Yunis, 27 de junio de 2025).

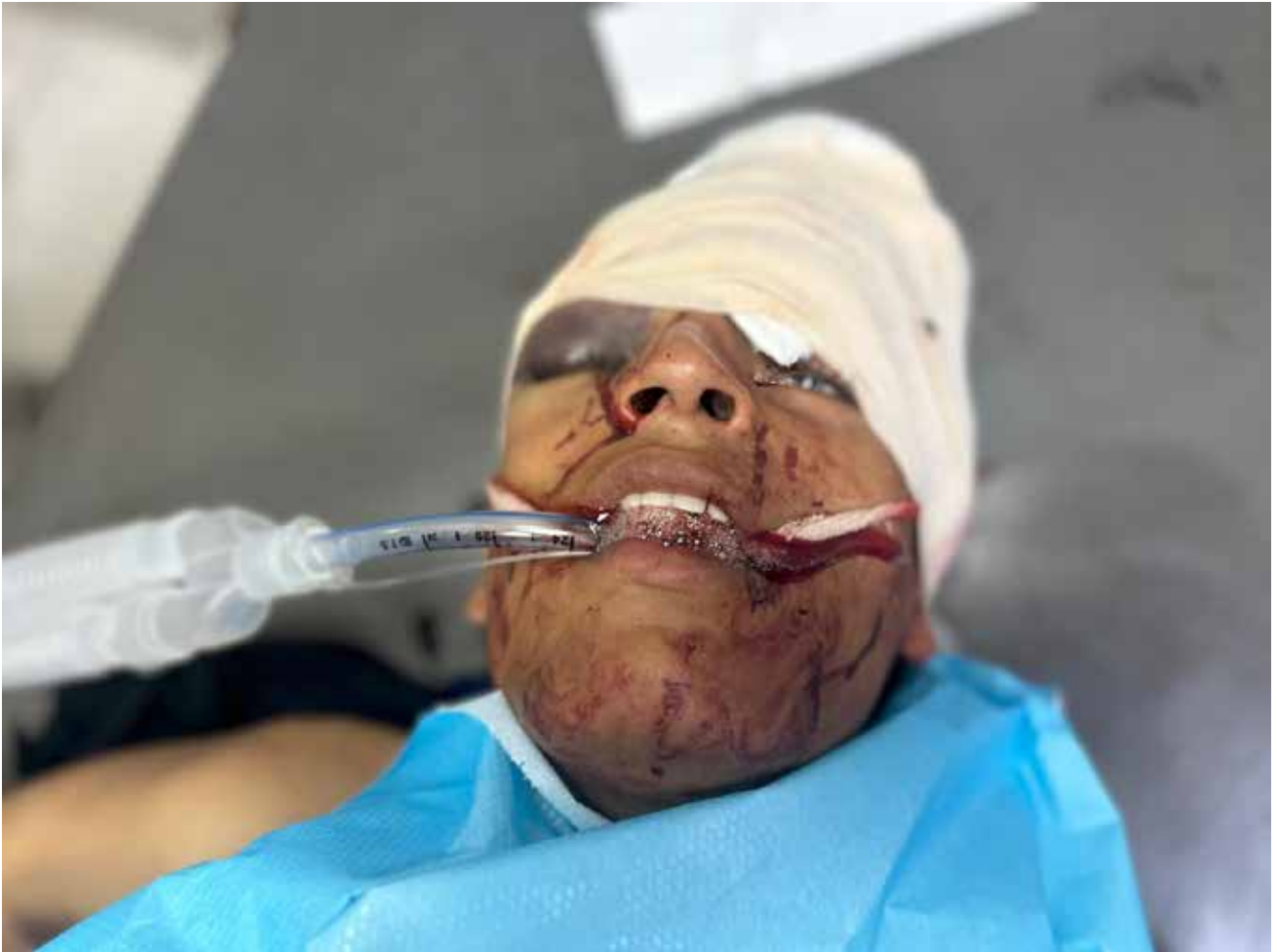

Imagen 143: Abdelkarim, de 21 años, es tratado en Urgencias tras haber sido sometido a una craniectomía. Según sus familiares, mientras por la noche dormía en su tienda en la zona humanitaria de Al Mawasi —una región de seguridad a la que se le indicó a la población que acudiera para evitar los bombardeos— fue tiroteado en la cabeza por un cuadricóptero israelí. Presentaba fractura craneal con hematoma epidural y subdural, y hemorragia intracerebral. La habitual falta de camas en la UCI, como consecuencia de la gran afluencia de heridos graves, hace que algunos heridos que requieren cuidados críticos tengan que ser derivados a Urgencias. (Jan Yunis, 28 de junio de 2025).

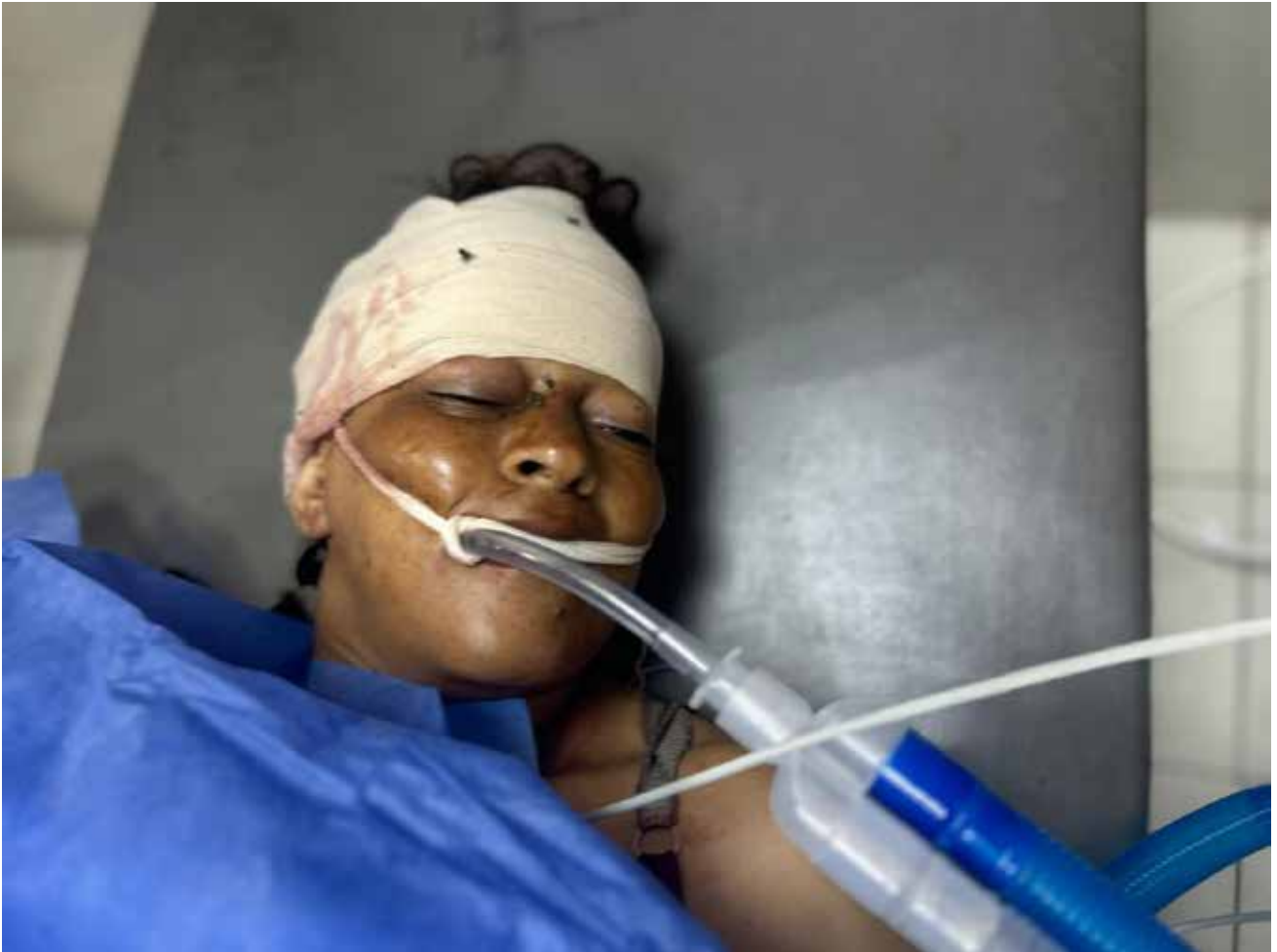

Imagen 144: Mujer de mediana edad, no identificada en el momento de la fotografía, es tratada en Urgencias tras haber sido operada por los neurocirujanos. Fue tiroteada por el ejército israelí en la cabeza, lo que le ocasionó hematoma epidural y subdural, y hemorragia intracerebral. Ante la habitual falta de camas en UCI, como consecuencia de la gran cantidad de heridos graves que llegan al hospital, algunos pacientes operados tienen que ser de nuevo devueltos a Urgencias para continuar sus cuidados críticos. (Jan Yunis, 28 de junio de 2025).

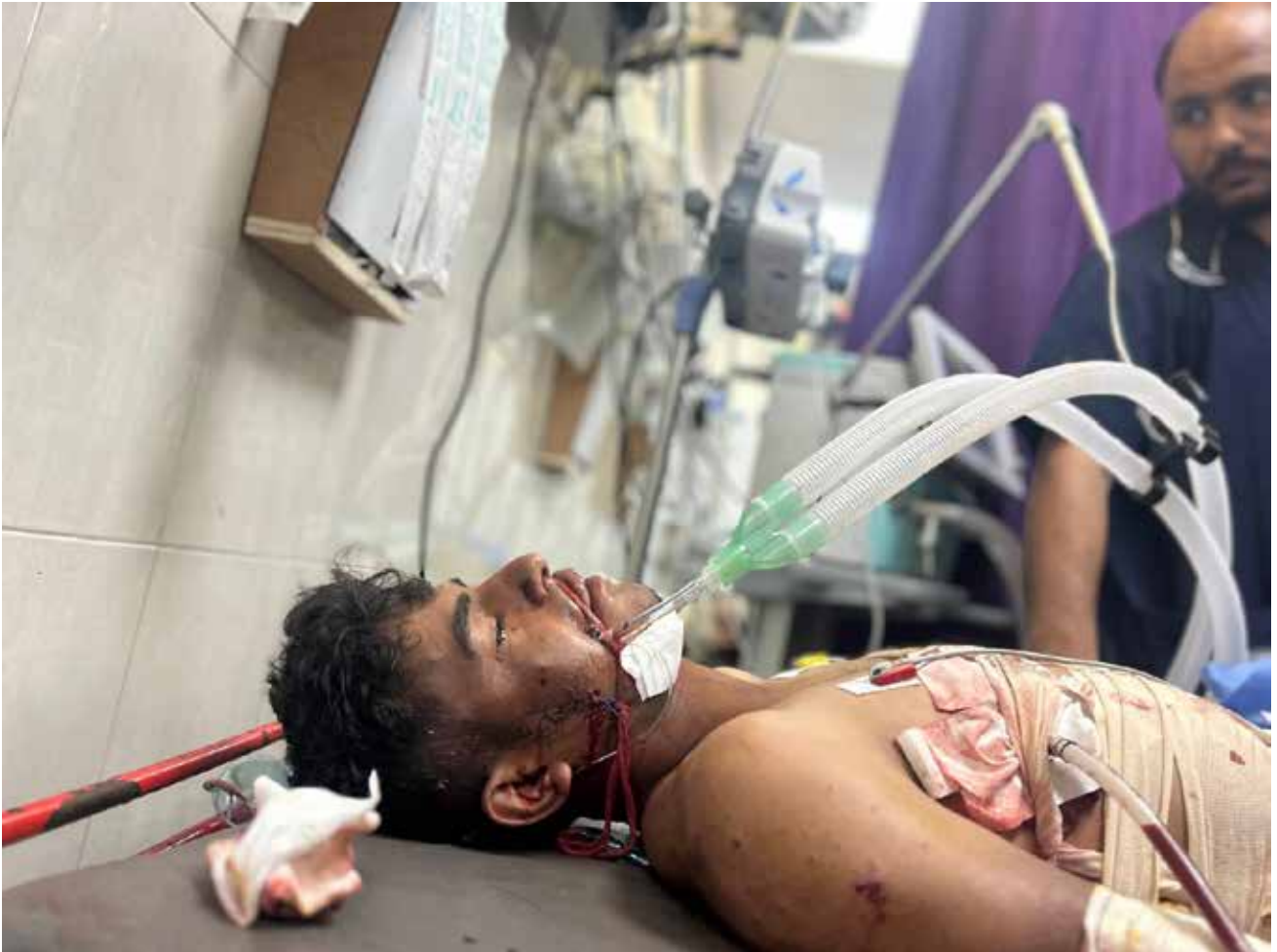

Imagen 145: Hamdi, de 23 años, es atendido en Urgencias tras un bombardeo israelí que le ha producido heridas de metralla en cabeza y tórax. Sufre fractura craneal occipital con hemorragia cerebral, perforación miocárdica con derrame pericárdico y hemo neumotórax derecho con contusión pulmonar. Su pronóstico es muy negativo. (Jan Yunis, 28 de junio de 2025).

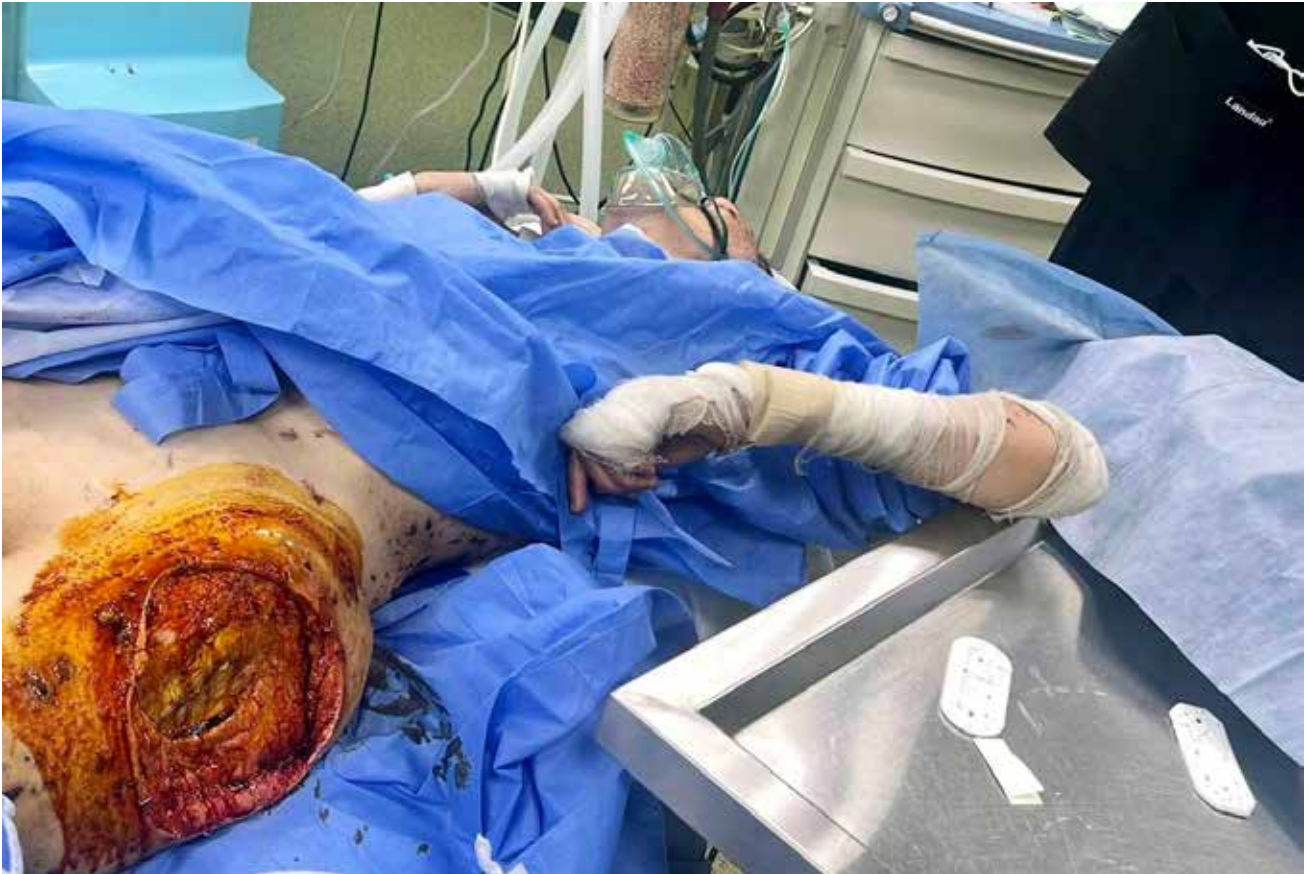

Imagen 146: Hiba, de 37 años, es sometida a un desbridamiento de su gran herida en la cadera izquierda. La herida, infectada y con arrancamiento significativo de piel y tejidos subcutáneos, fue producida por la metralla de una bomba israelí. (Jan Yunis, 28 de junio de 2025).

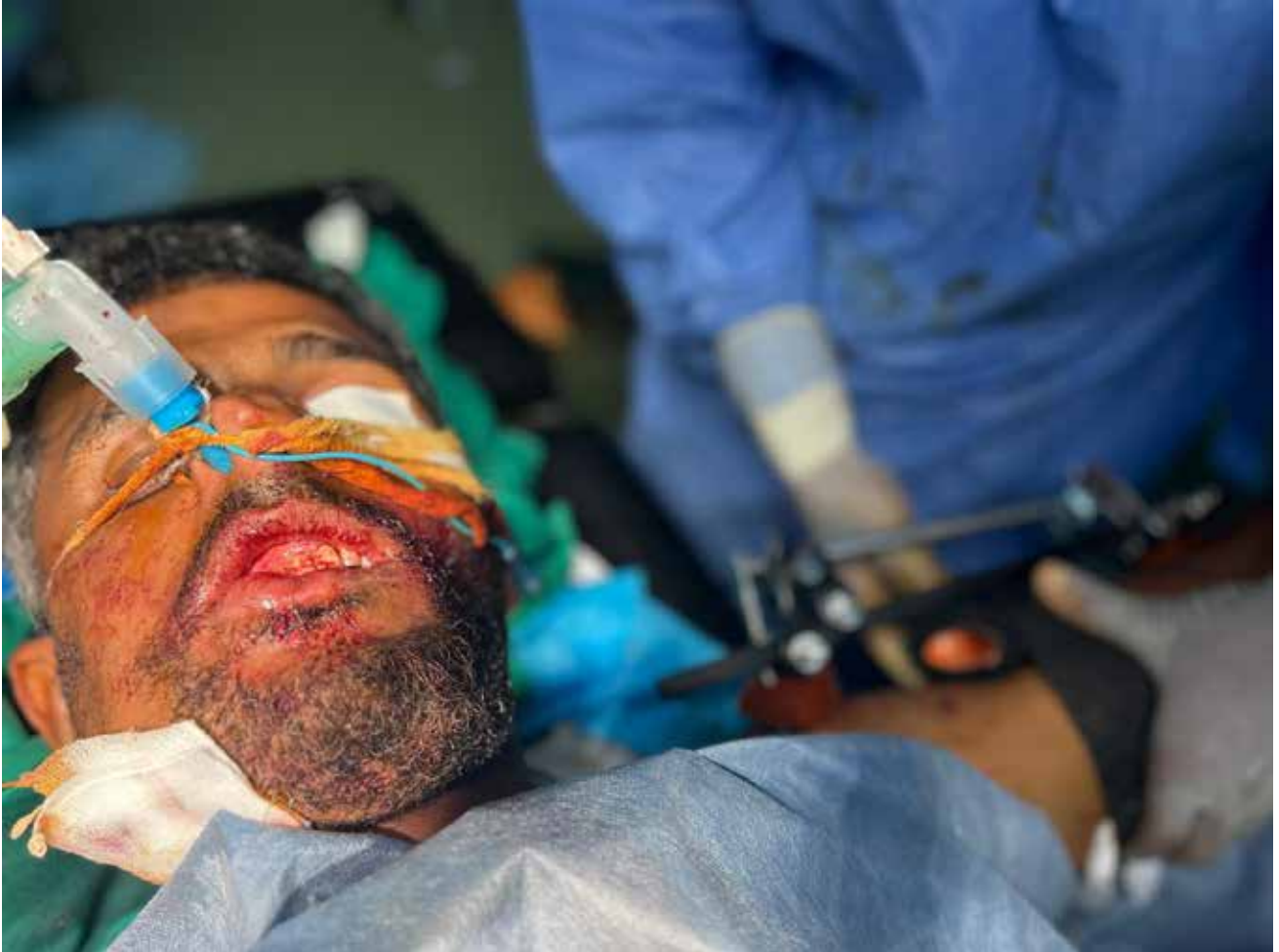

Imagen 147: Saleh, de 30 años, recién operado por los cirujanos ortopédicos y maxilofaciales. El ejército israelí le disparó en la cara, produciéndole fractura mandibular, y en el brazo izquierdo, fracturándole el húmero. (Jan Yunis, 28 de junio de 2025).

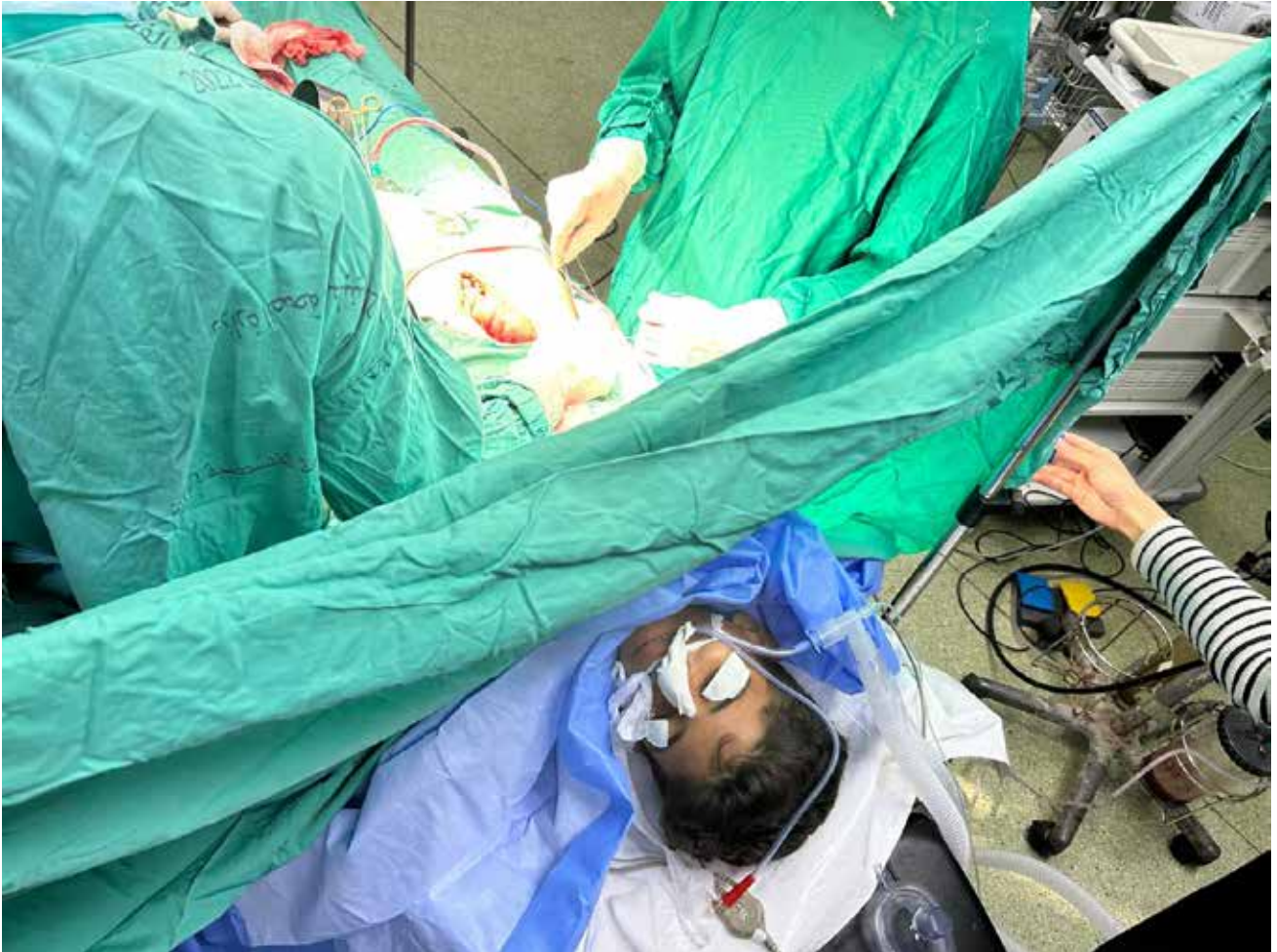

Imagen 148: Abdelkarim, de 15 años, es sometido a una laparotomía destinada a solucionar las múltiples heridas internas producidas por un disparo del ejército israelí en su abdomen. El balazo le ha producido lesiones muy sangrantes en el hígado y en un riñón, así como un hemoneumotórax derecho. (Jan Yunis, 3 de julio de 2025).

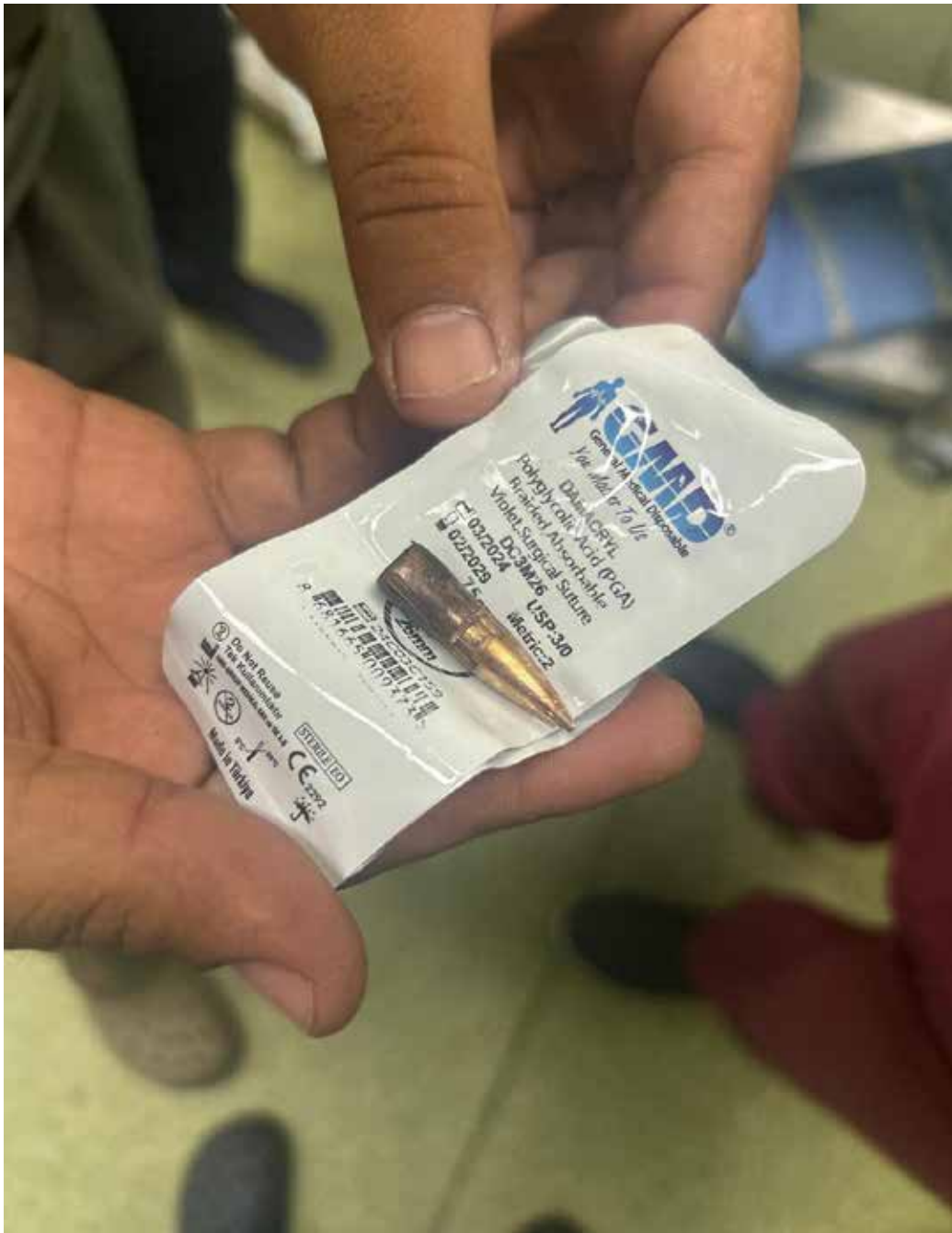

Imagen 149: Bala de fusil extraída del abdomen de Abdelkarim, muchacho de 15 años, quien fue disparado por el ejército israelí. Presenta severas lesiones internas y shock hemorrágico, y su pronóstico es muy negativo. (Jan Yunis, 3 de julio de 2025).

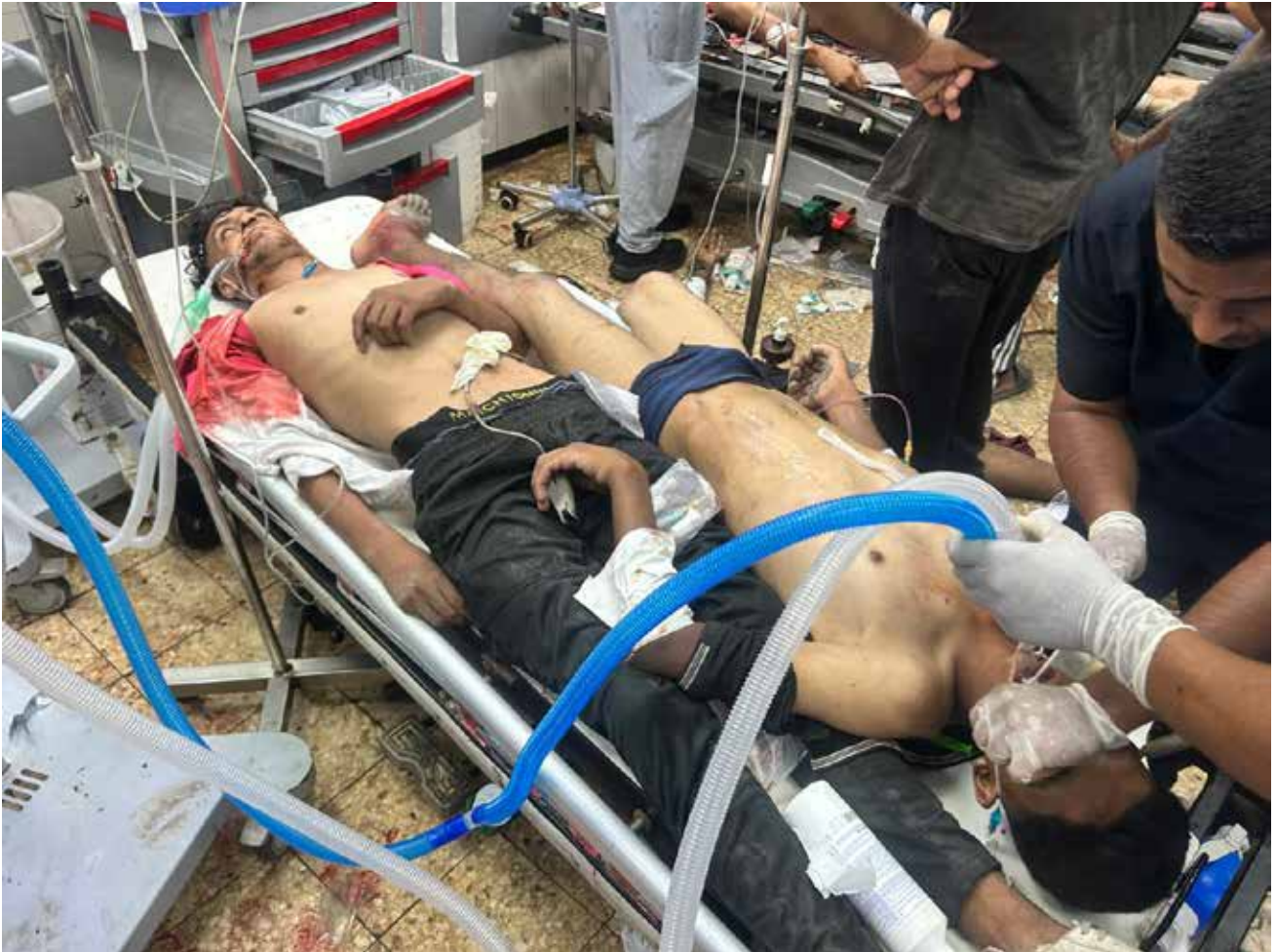

Imagen 150: Ibrahim, de 20 años (a la derecha), yace intubado junto con otro muchacho no identificado en una camilla del box de críticos; ambos víctimas de un bombardeo israelí. El muchacho no identificado (a la izquierda) presenta perforaciones por metralla en cuello y cabeza, mientras que Ibrahim las presenta en torso y cabeza. Casi a diario se producen eventos de múltiples víctimas, con mucha frecuencia relacionados con ataques por parte del ejército israelí a la población civil en puntos de distribución de ayuda humanitaria, que provocan escenas como las de la foto, en las que los recursos materiales y humanos del hospital se agotan rápidamente, y los pacientes son atendidos tarde y de manera muy precaria. (Jan Yunis, 3 de julio de 2025).

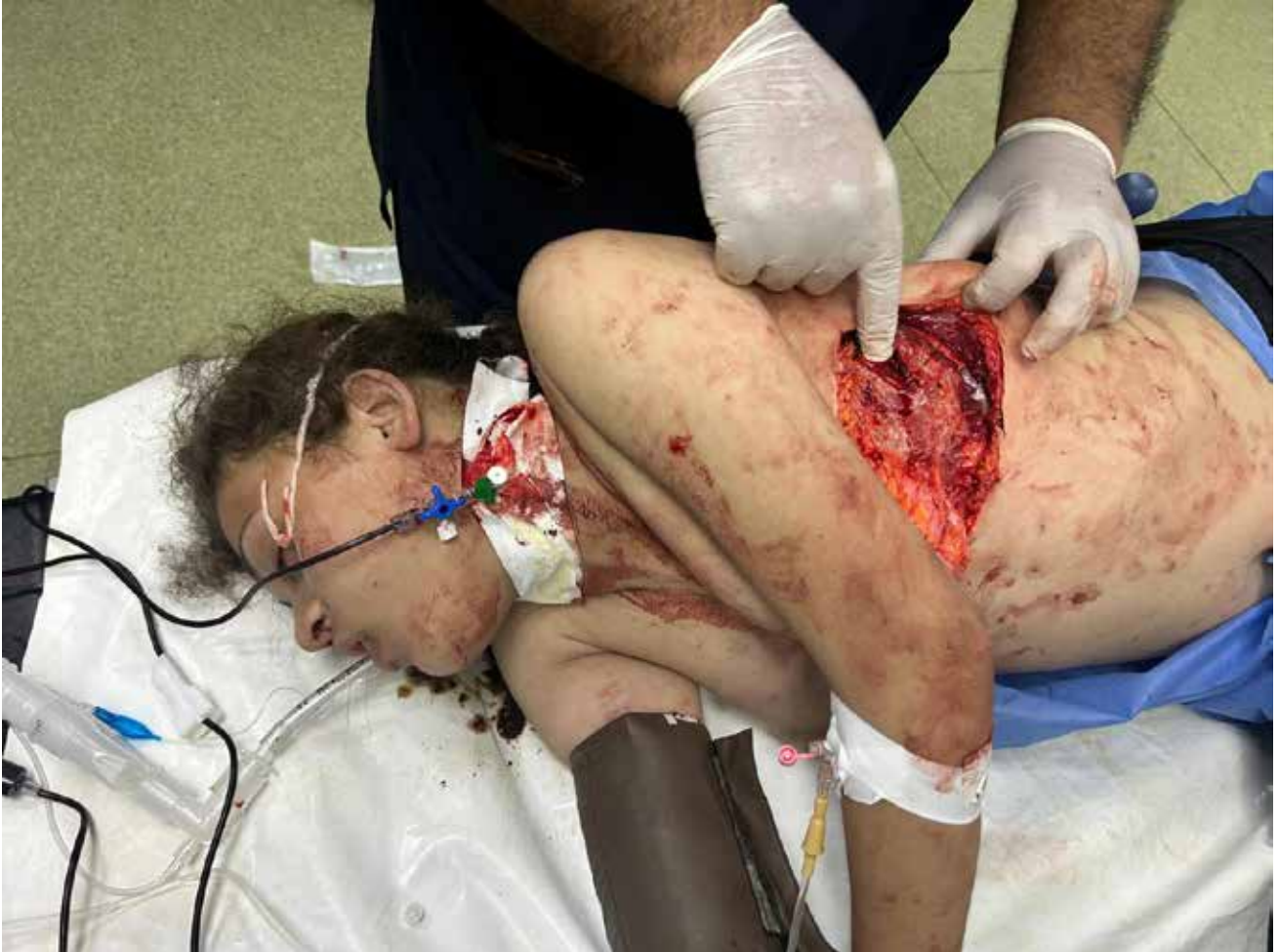

Imagen 151: Rahaf, muchacha de 17 años, en la mesa operatoria tras haber sufrido una parada cardiaca recuperada como consecuencia del impacto de la metralla de una bomba israelí sobre su tórax. Su pronóstico es infausto. (Jan Yunis, 4 de julio de 2025).

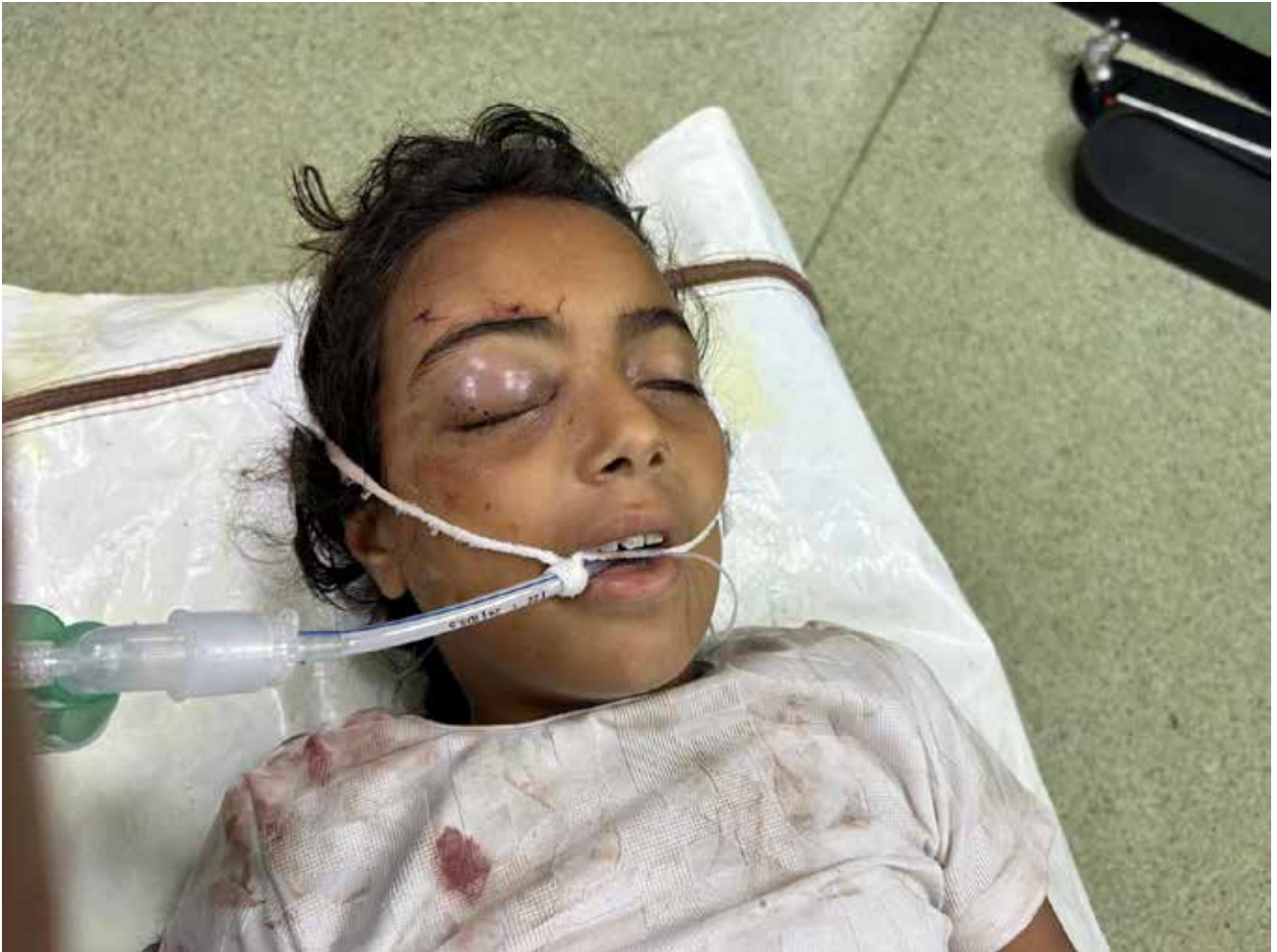

Imagen 152: Tala, de 11 años, en los momentos previos a ser sometida a una craniectomía. La metralla procedente de una bomba israelí le ha atravesado el cráneo, provocándole un hematoma subdural e importantes daños cerebrales. Su pronóstico es muy negativo. (Jan Yunis, 4 de julio de 2025).

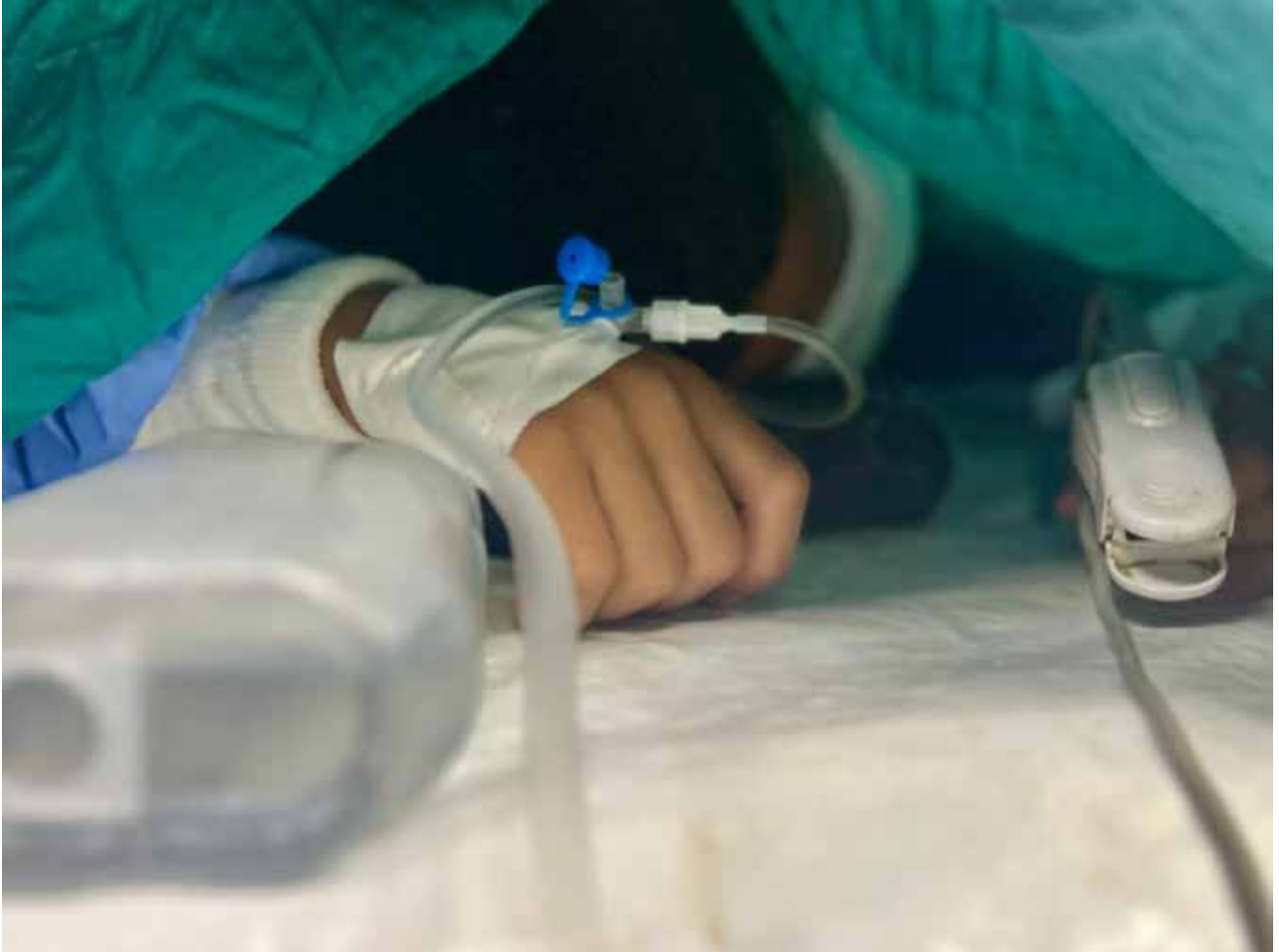

Imagen 153: Adi Ibrahim, de 10 años, yace boca abajo mientras los neurocirujanos intentan extraer una bala israelí de su columna vertebral. Fue disparado hace meses y la bala ha permanecido en su cuerpo hasta ahora. Desde entonces está parálítico, y aunque le extraigan la bala, su parálisis no es reversible. (Jan Yunis, 5 de julio de 2025).

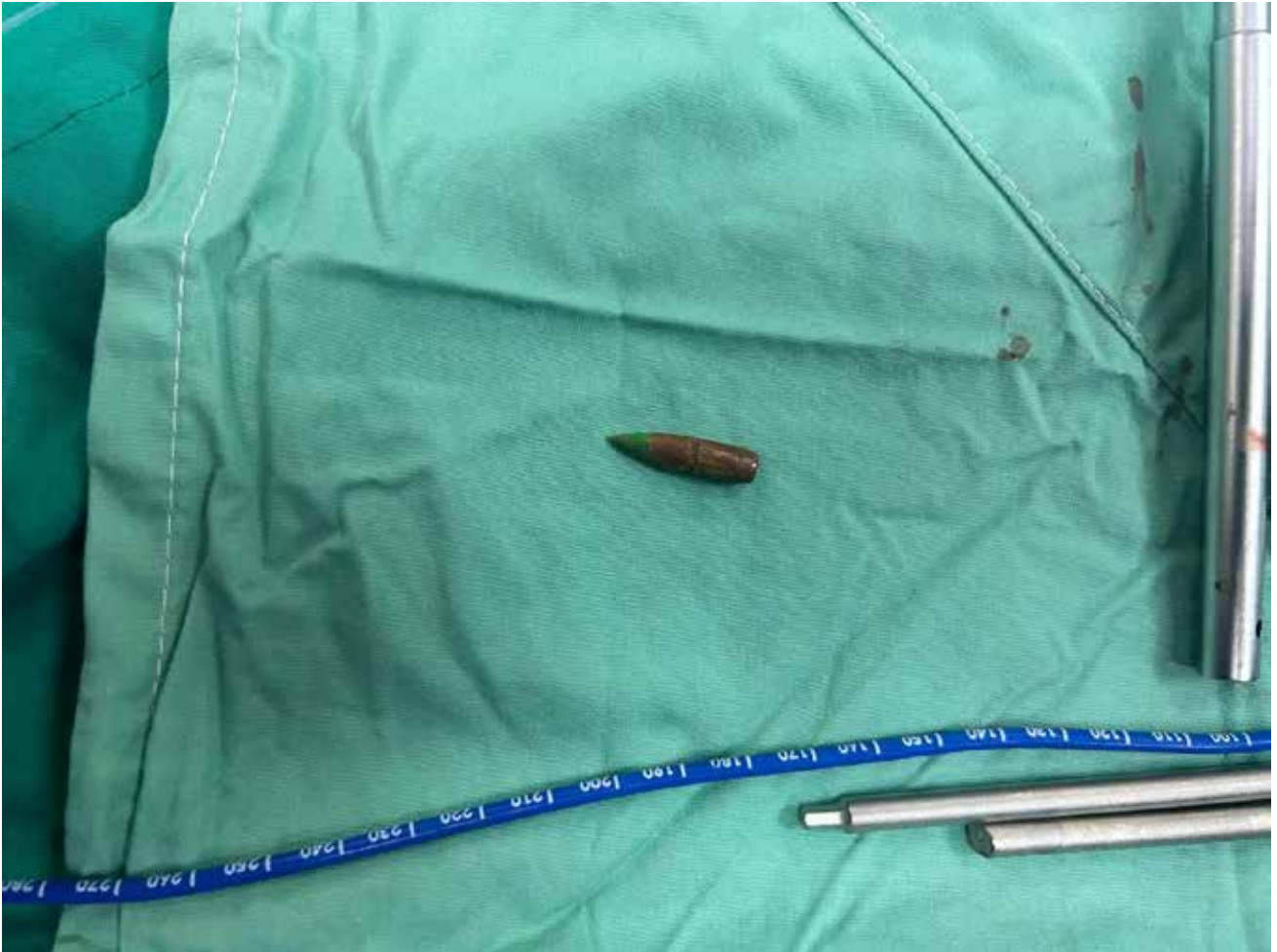

Imagen 154: Bala extraída de la columna vertebral de Adi Ibrahim, de 10 años de edad, disparado hace meses por el ejército israelí. Desde entonces ha permanecido parapléjico y no se espera que su condición neurológica mejore tras la operación de extracción de la bala. (Jan Yunis, 5 de julio de 2025).

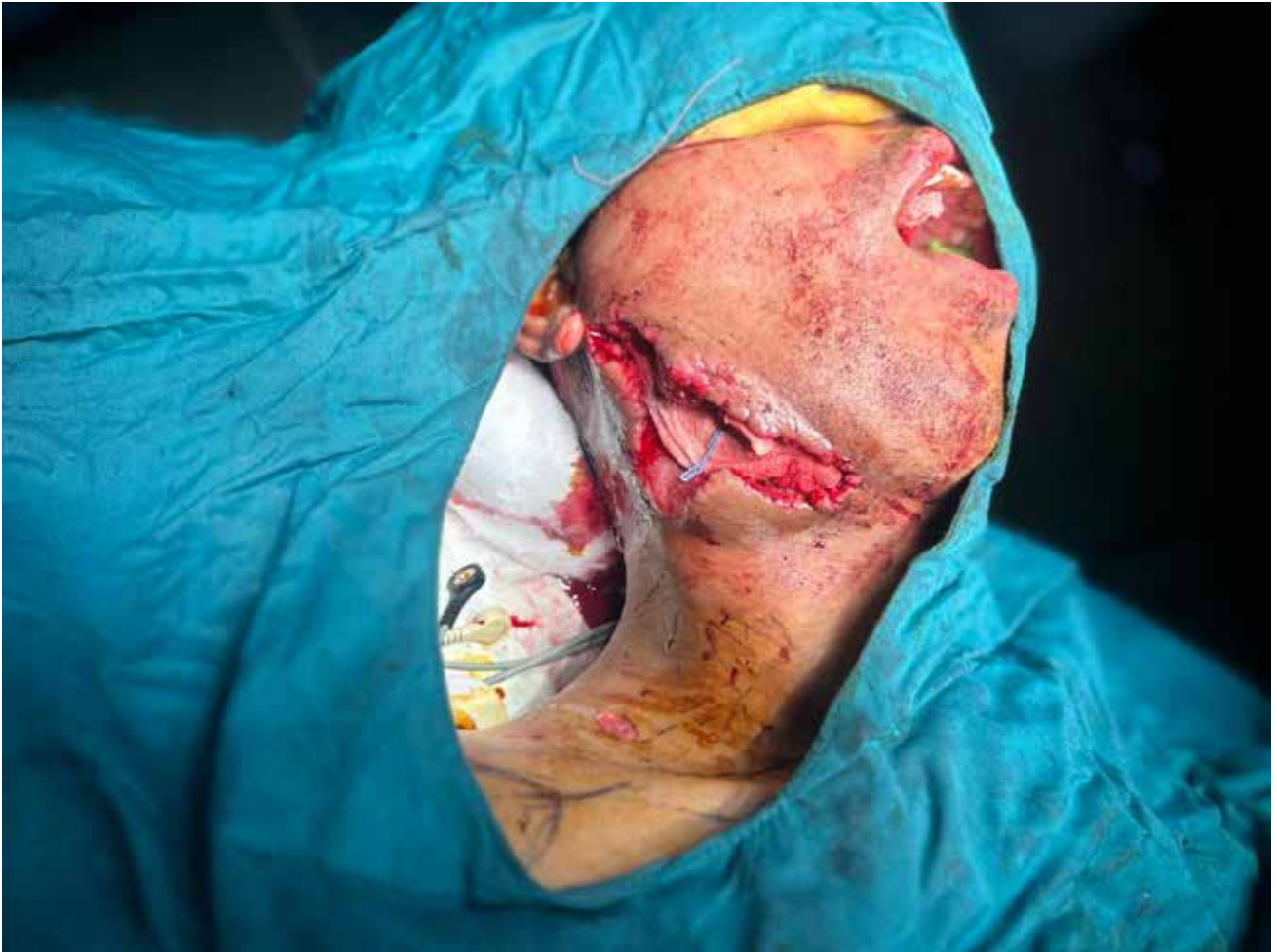

Imagen 155: Ahmed, de 19 años, es sometido a una larga y compleja operación sobre una herida cervical, con lesión vascular y fractura mandibular asociadas, producida en el contexto de un bombardeo israelí. (Jan Yunis, 6 de julio de 2025).

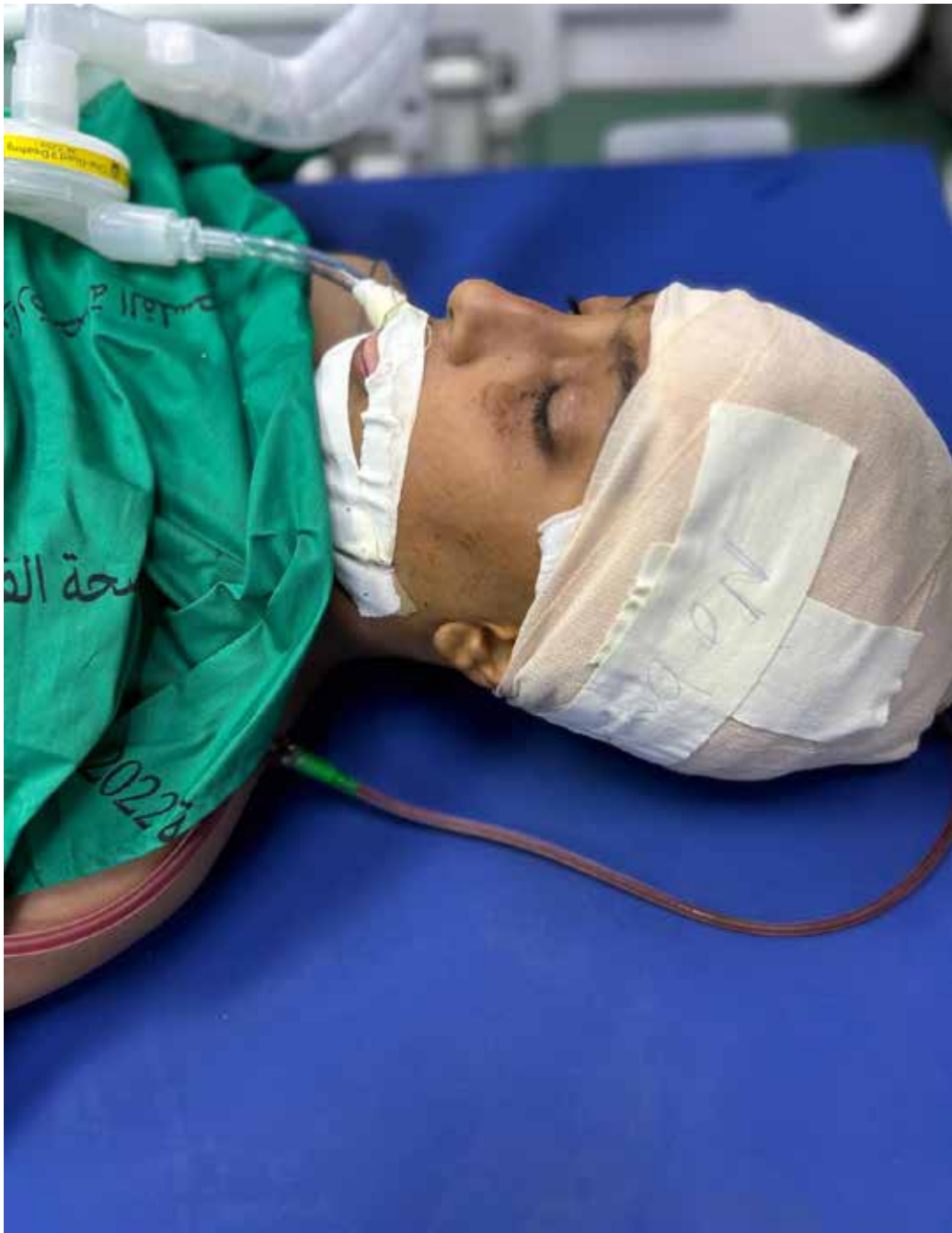

Imagen 156: Anwar, de 15 años, es trasladado a la UCI desde quirófano después de que los neurocirujanos le hayan practicado una craniectomía. La metralla de una bomba israelí le provocó una fractura del hueso del cráneo y penetró en su cerebro, causándole múltiples daños. Como todos los pacientes con presencia de balas o esquirlas de metralla en sus cerebros, su pronóstico vital es muy delicado, y si sobrevive, las secuelas neurologicas serán gravísimas y probablemente irreversibles. (Jan Yunis, 6 de julio de 2025).

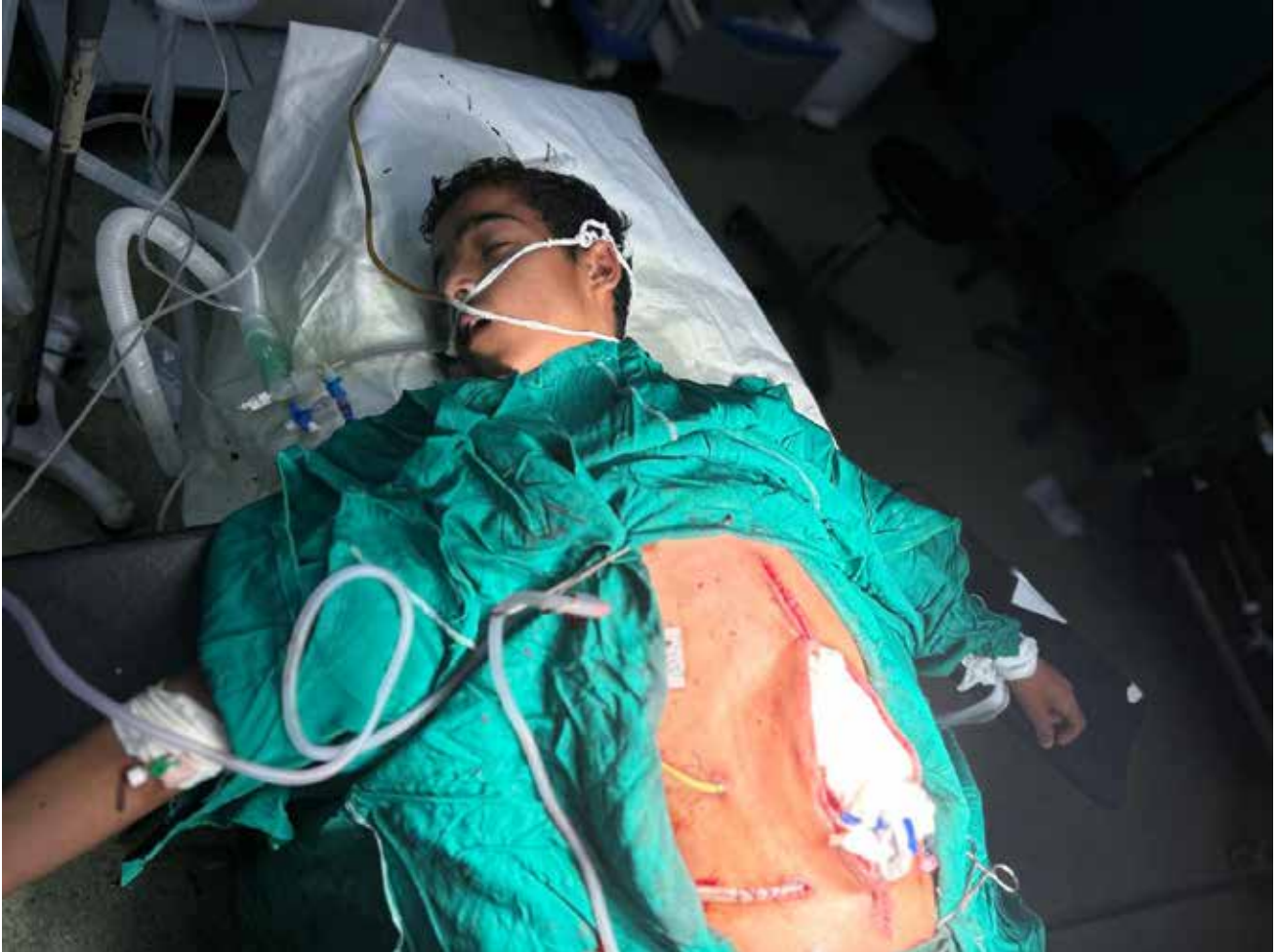

Imagen 157: Ahmed, de 14 años, es reintervenido diez días después de una primera intervención sobre su abdomen, al haber sido entonces disparado en el abdomen por el ejército israelí. El disparo le causó heridas en la vena cava, el hígado, el estómago y el intestino delgado. Además, su estado se ha complicado con una grave neumonía bilateral. Su pronóstico es muy negativo. (Jan Yunis, 6 de julio de 2025).

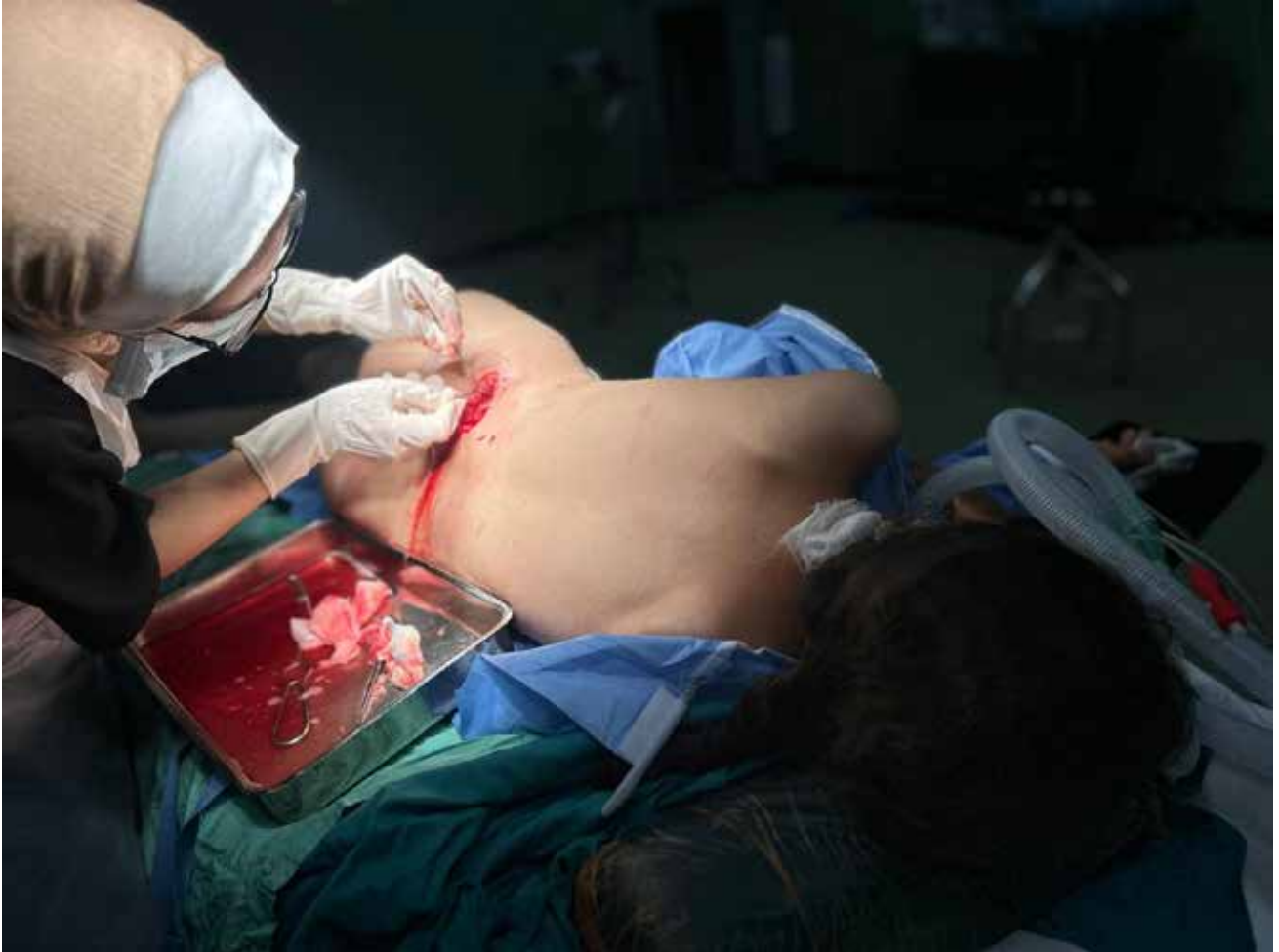

Imagen 158: Dima, una niña de 14 años, recibe una cura en el orificio de salida de un disparo israelí. La bala le produjo una importante perforación en su colon, por lo que previamente se le sometió a una laparotomía. (Jan Yunis, 10 de julio de 2025).

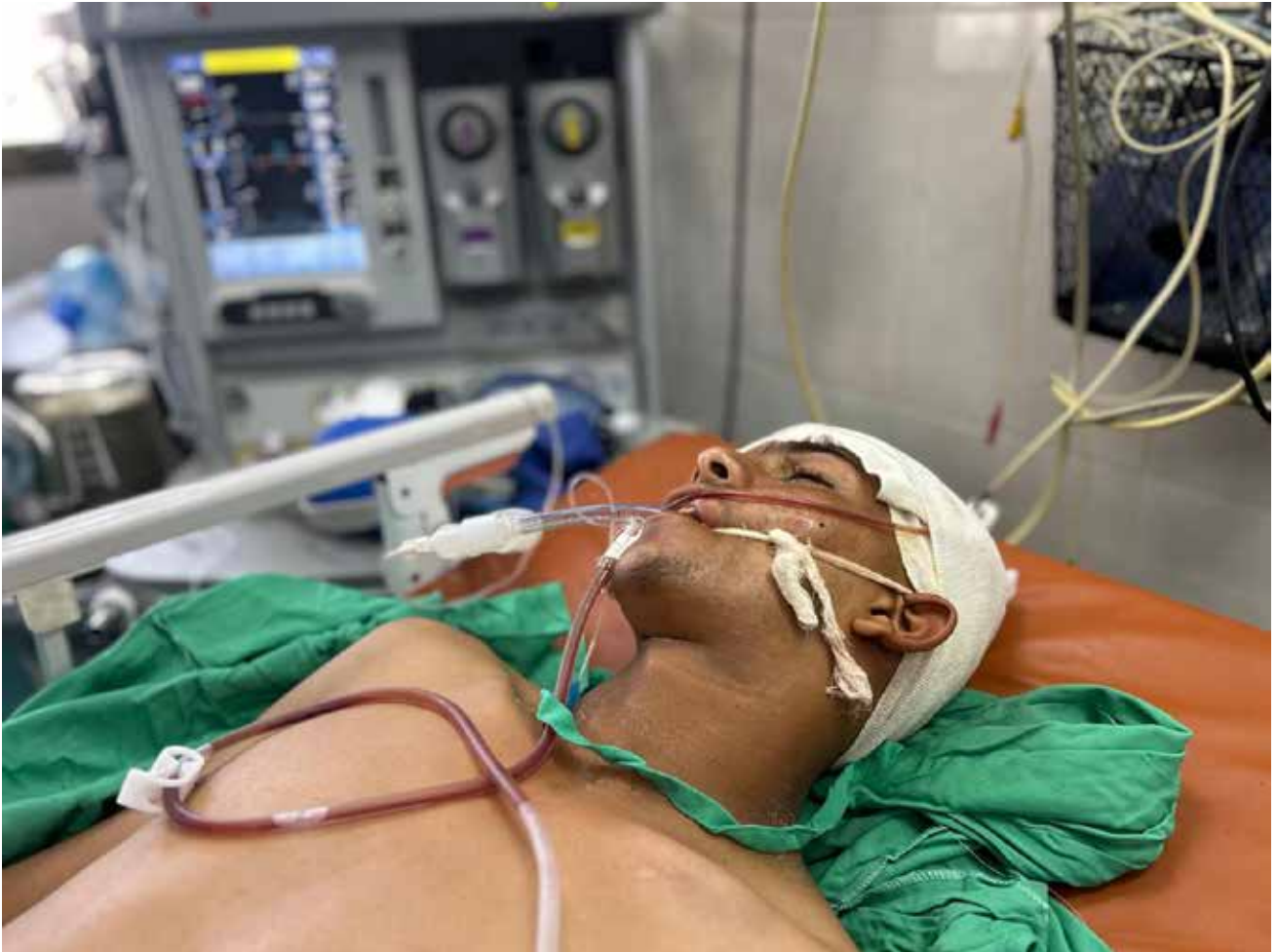

Imagen 159: Adham, de 17 años, en el postoperatorio inmediato a una craniectomía llevada a cabo por los neurocirujanos. A consecuencia de un disparo israelí en su cabeza, presentaba hemorragia cerebral y hematoma subdural. Su pronóstico es muy negativo. (Jan Yunis, 10 de julio de 2025).

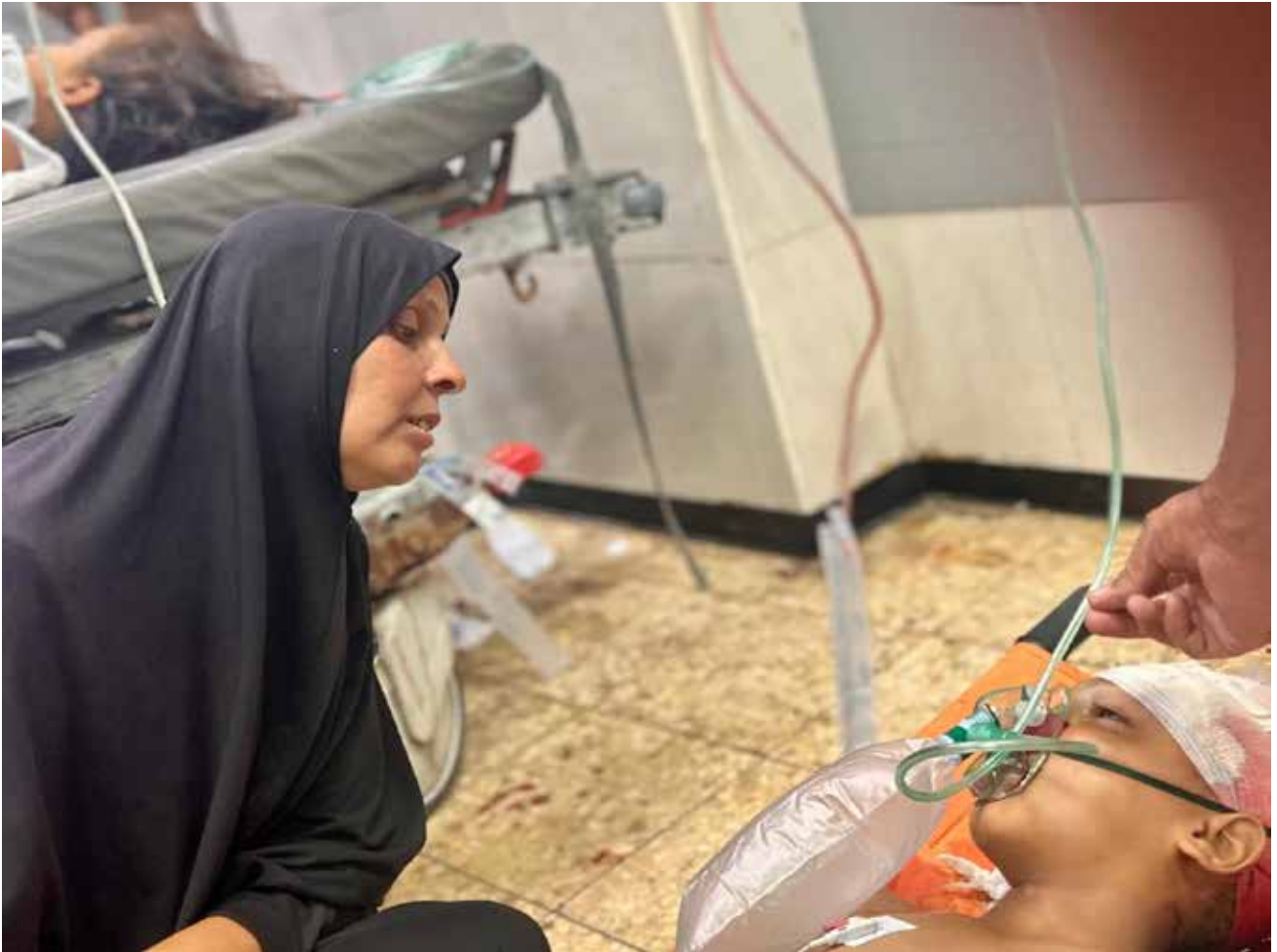

Imagen 160: Siad, de 11 años, yace en el suelo del box de críticos acompañado de su madre. Un dron israelí disparó sobre su tienda de campaña —situada en la zona humanitaria de Al Mawasi, a donde se le dijo a los gazatíes que acudieran para no ser bombardeados—, lo que le produjo lesiones cerebrales gravísimas. Llegó a Urgencias en muerte cerebral y fallecería a las pocas horas. (Jan Younis, 10 de julio de 2025).

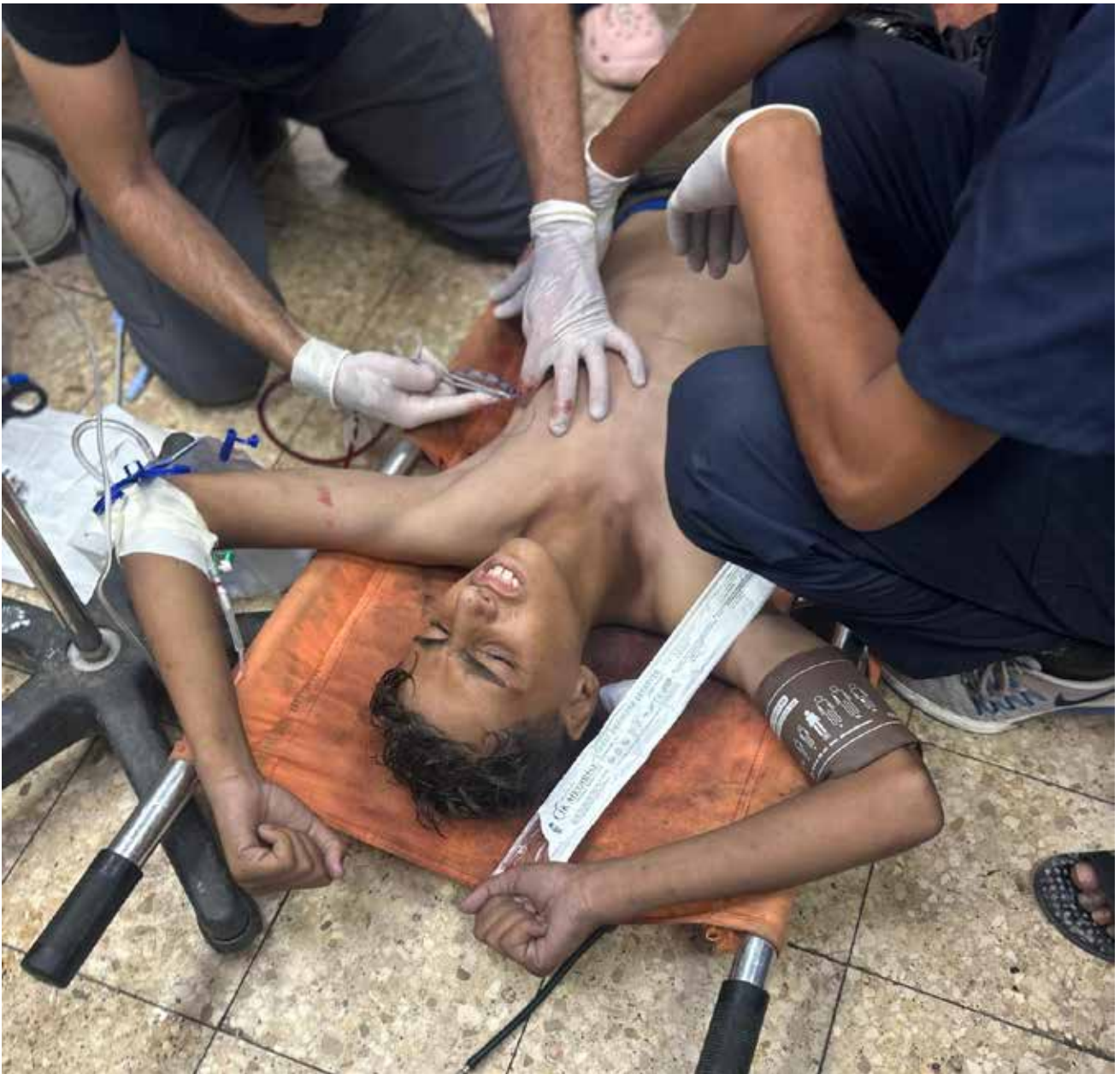

Imagen 161: Varón de aproximadamente 16 años, no identificado en el momento de la fotografía, es atendido tras haber sufrido un bombardeo israelí. Los médicos le están colocando un tubo de tórax en el hemitórax izquierdo, pues presenta una grave perforación torácica con neumotórax a tensión. (Jan Yunis, 10 de julio de 2025).



Imagen 162: Islam, de 9 años, en coma en una camilla del box de críticos. Una minúscula esquirla de metralla, de menos de 2 mm, proveniente de la explosión de una bomba israelí, penetró por su nuca, le fracturó el cráneo y atravesó su cerebelo y sus hemisferios cerebrales. Su pronóstico es infausto. (Jan Yunis, 10 de julio de 2025).

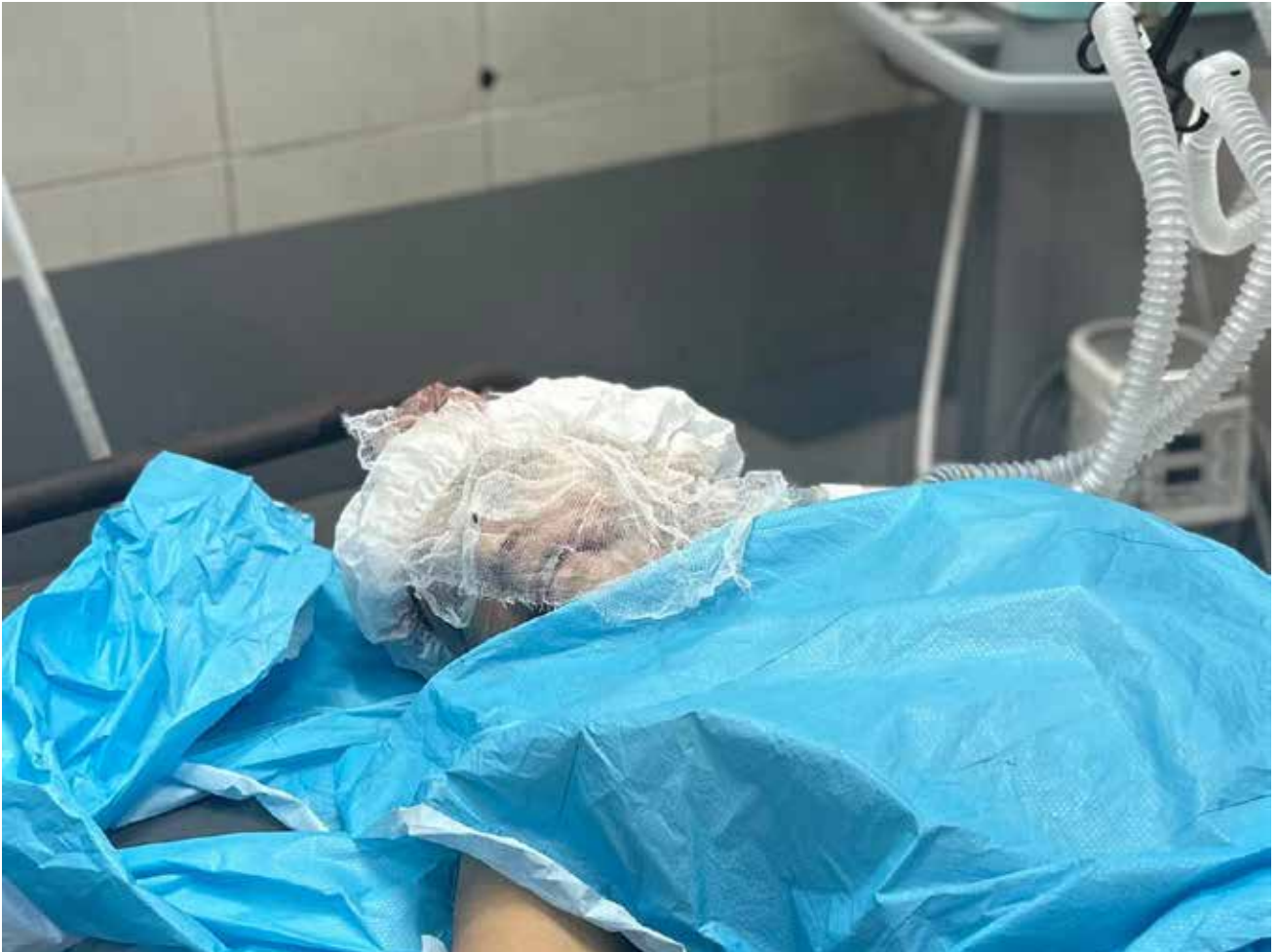

Imagen 163: Heba, de 23 años, permanece intubada en el box de críticos de Urgencias ante la ausencia de camas en la UCI. Ha recibido un disparo en la cabeza por parte del ejército israelí. Presenta una grave hemorragia cerebral y subaracnoidea, con hematoma subdural. Su pronóstico es infausto. (Jan Yunis, 10 de julio de 2025).

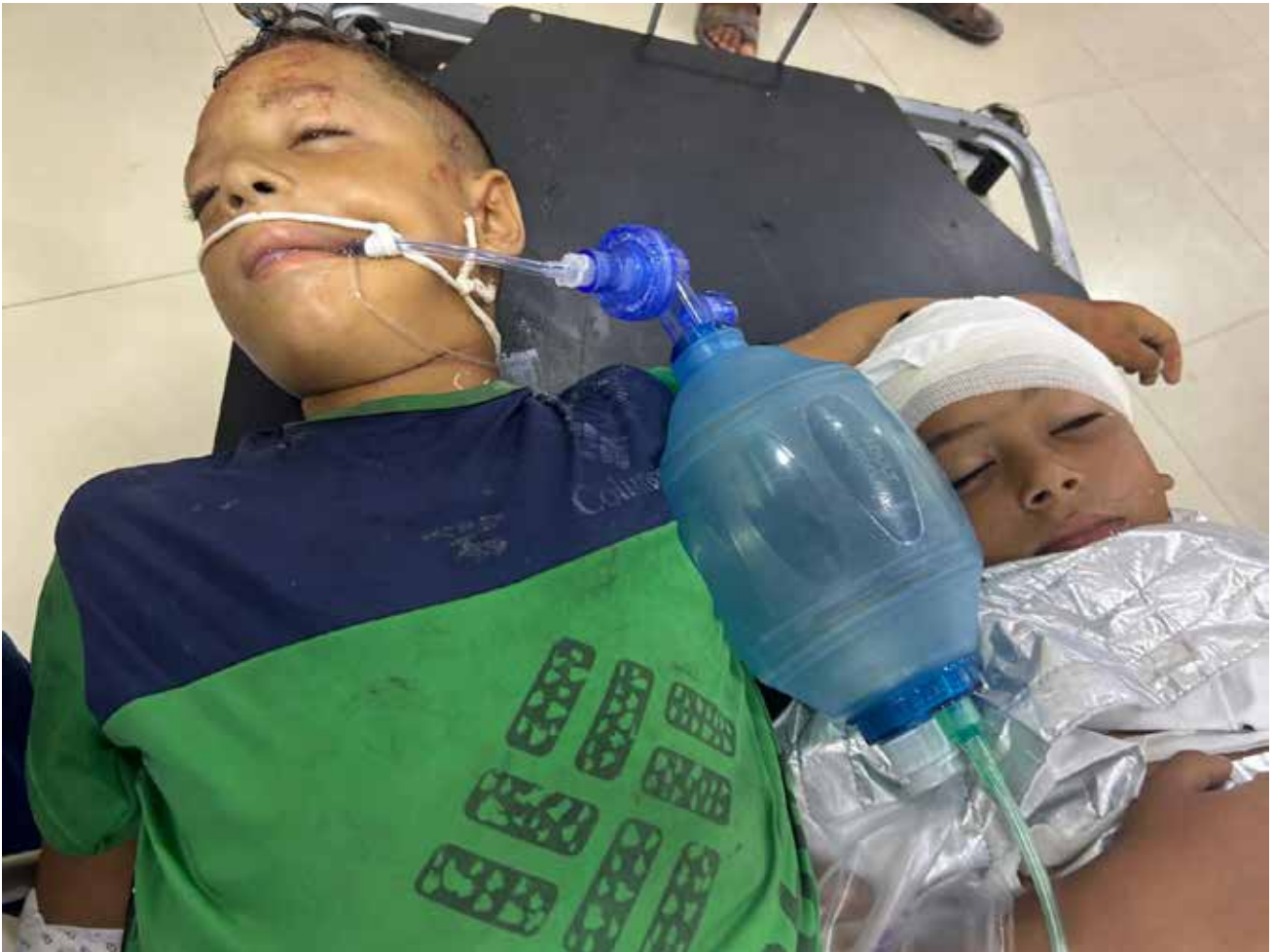

Imagen 164: Abdullah, de 8 años (a la izquierda), y Hazwan, de 6 años (a la derecha), primos hermanos y ambos en coma después de un bombardeo israelí. Esquirlas de metralla fracturaron sus cráneos y se impactaron en sus cerebros, provocándoles hemorragias internas, más graves en el caso de Abdullah, cuyo cuadro fue catalogado como “hopeless case”. Ambos fueron bombardeados en la zona humanitaria de Al Mawasi, la zona que el ejército israelí ha indicado a la población que se dirija para no ser bombardeada. En el ataque, murieron varios miembros de su familia. (Jan Yunis, 11 de julio de 2025).

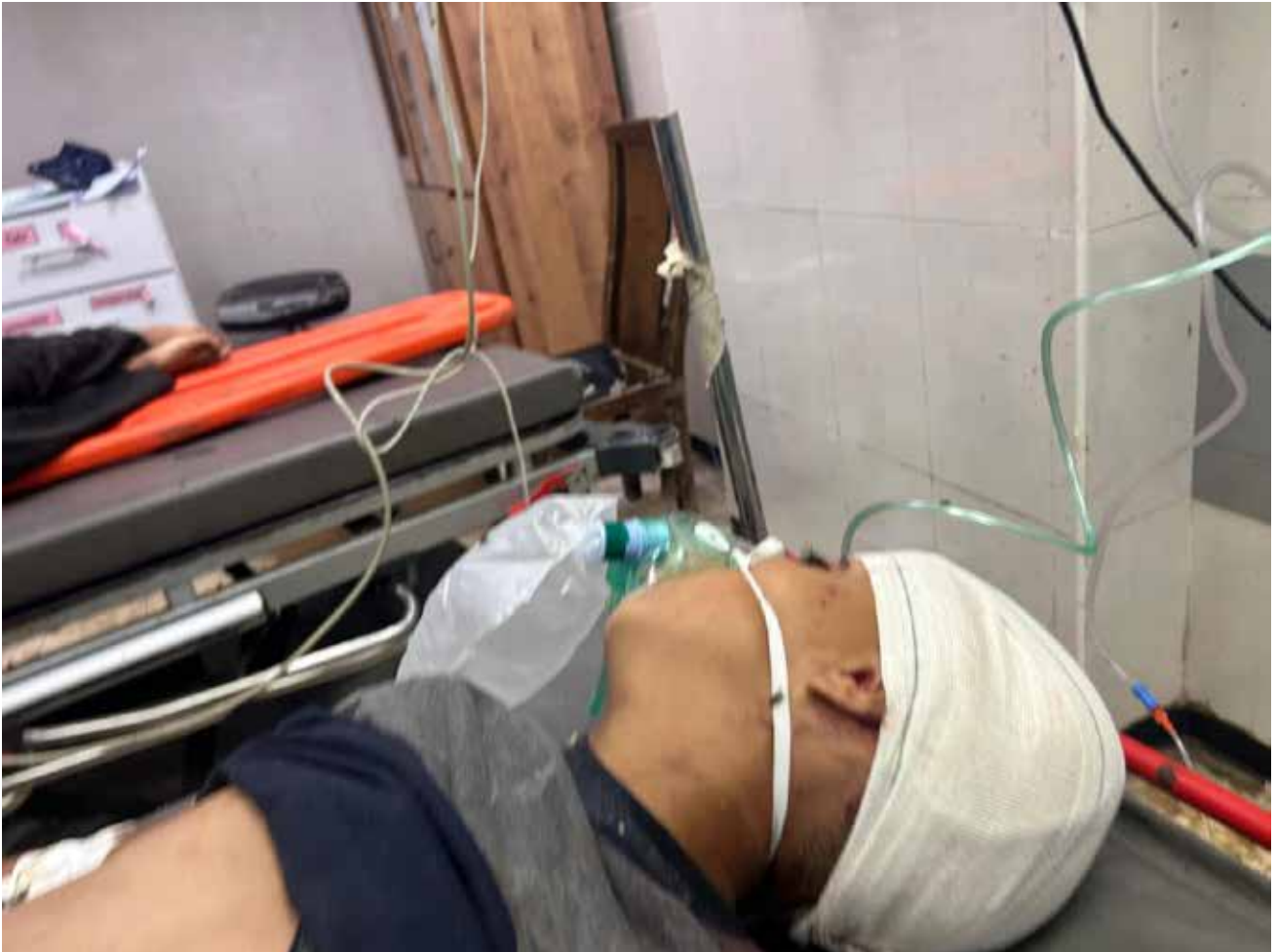

Imagen 165: Moataz, de 9 años, en coma tras un bombardeo israelí en la zona humanitaria de Al Mawasi, adonde el ejército israelí indicó a la población que se dirigiese para no ser bombardeada. Moataz presentaba fractura craneal abierta y exposición de material encefálico. En el mismo ataque, varios niños y adultos llegaron gravemente heridos y, debido a la escasez de recursos materiales, se tuvo que priorizar a qué pacientes intubar y conectar a ventilación mecánica, y a cuáles dejar morir. (Jan Yunis, 11 de julio de 2025).

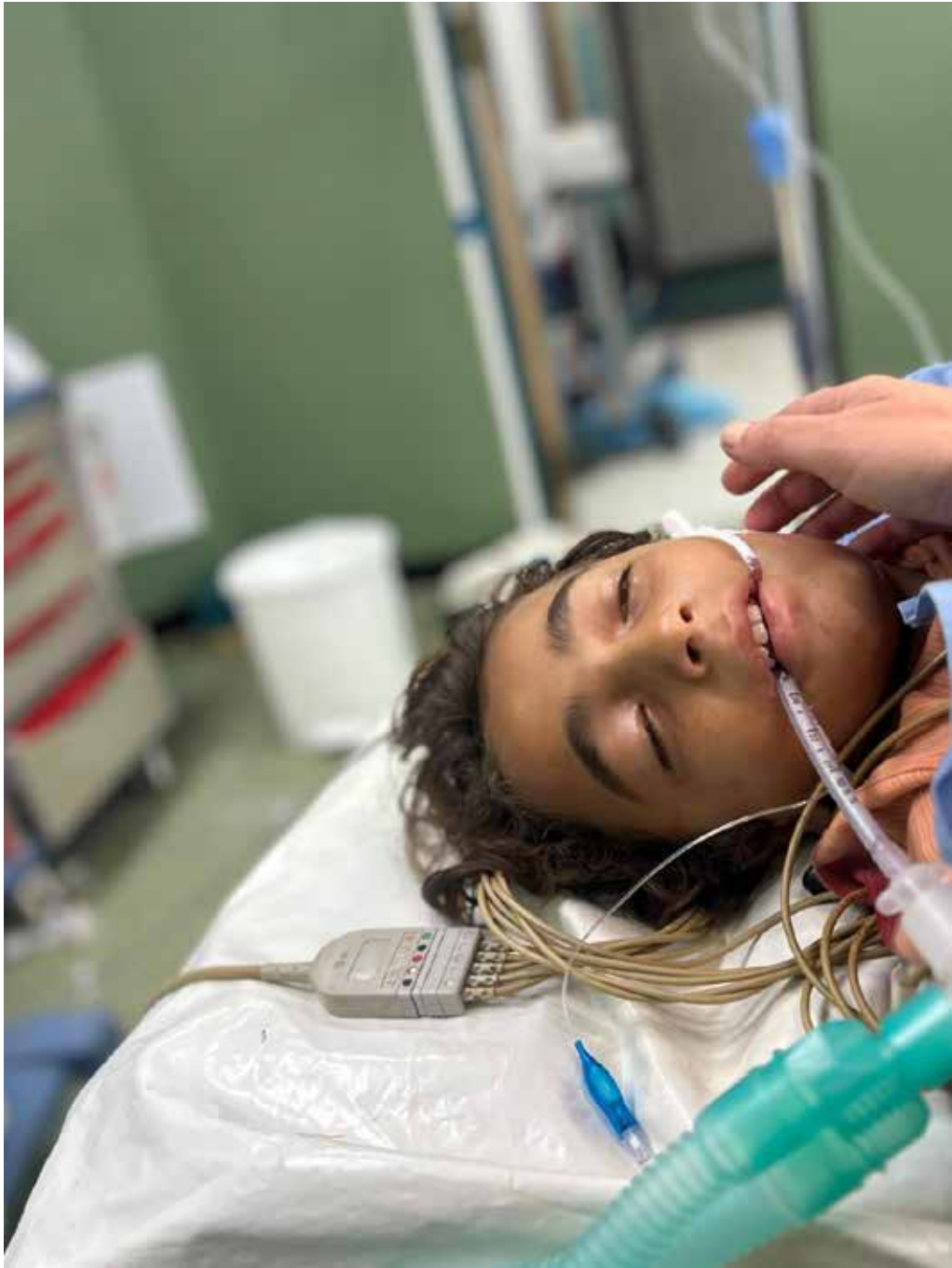

Imagen 166: Hudhayfa, de 11 años, es intervenido por los cirujanos vasculares después de haber sufrido un bombardeo israelí. La metralla le produjo una grave lesión arterial en su pierna derecha, con shock hemorrágico asociado. (Jan Yunis, 12 de julio de 2025).

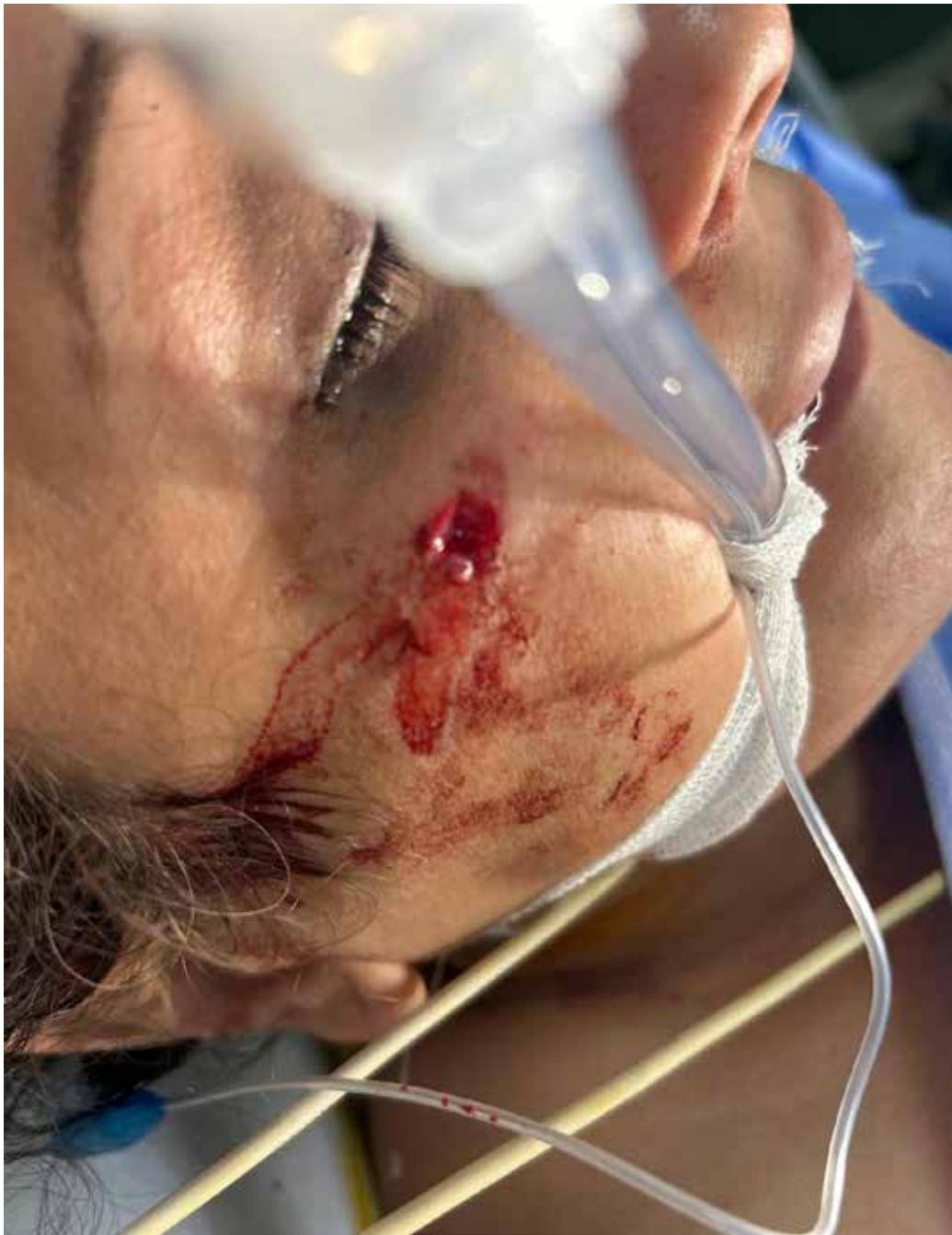

Imagen 167: Heba, de 44 años, es sometida a una laparotomía después de haber sido bombardeada por el ejército israelí. Presenta múltiples perforaciones intestinales por fragmentos de metralla y fractura desplazada de fémur derecho, con shock hemorrágico asociado. (Jan Yunis, 12 de julio de 2025).

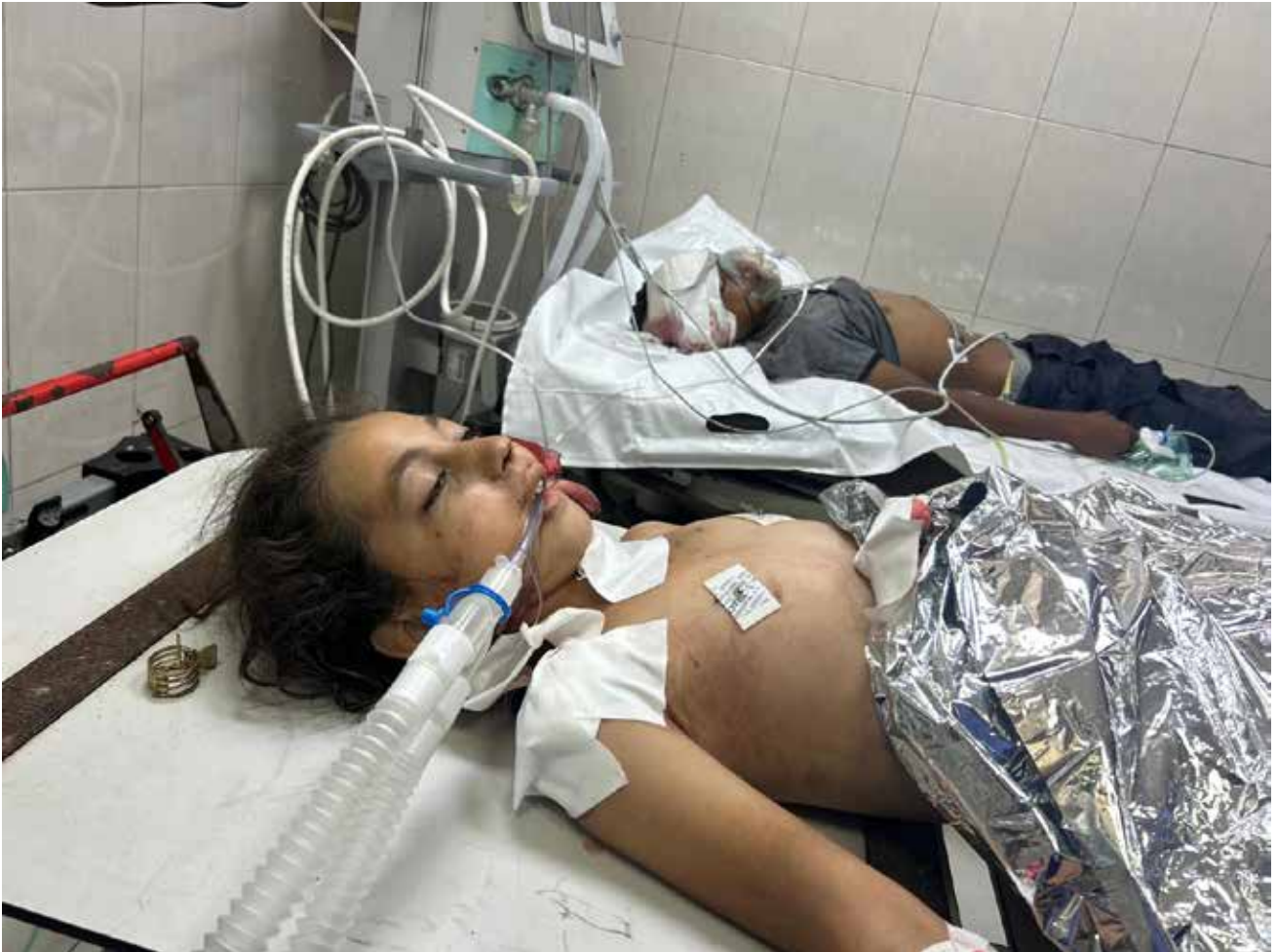

Imagen 168: Aya, de 10 años, permanece en Urgencias por falta de camas en la UCI (situación estructural en el hospital). Los fragmentos de metralla procedentes de una bomba israelí han atravesado su cuello, produciéndole perforación de la faringe y neumodiastino. A su izquierda yace un hombre de mediana edad, no identificado en el momento de la fotografía, en coma por lesiones cerebrales producidas por metralla. (Jan Yunis, 13 de julio de 2025).

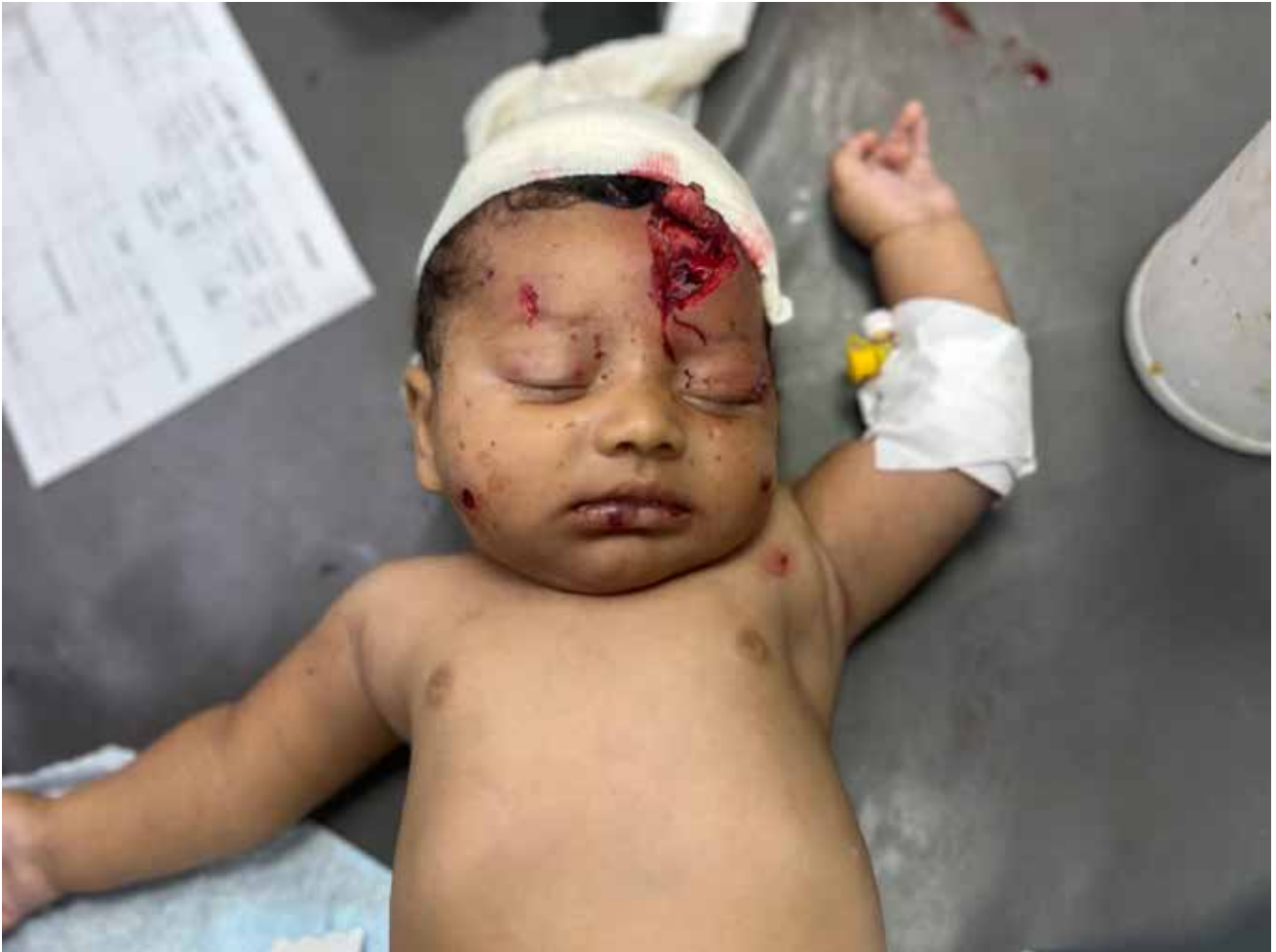

Imagen 169: Taj, un bebé de 7 semanas de edad, es atendido en Urgencias tras haber sufrido un bombardeo israelí. Presenta una herida penetrante en la región frontal de la cabeza y fracturas en ambas tibias. Fue bombardeado, junto a su familia, en su tienda de campaña, en la zona humanitaria de Al Mawasi, lugar donde el ejército israelí indicó a la población que acudiera para no ser dañada por los bombardeos. (Jan Yunis, 14 de julio de 2025).

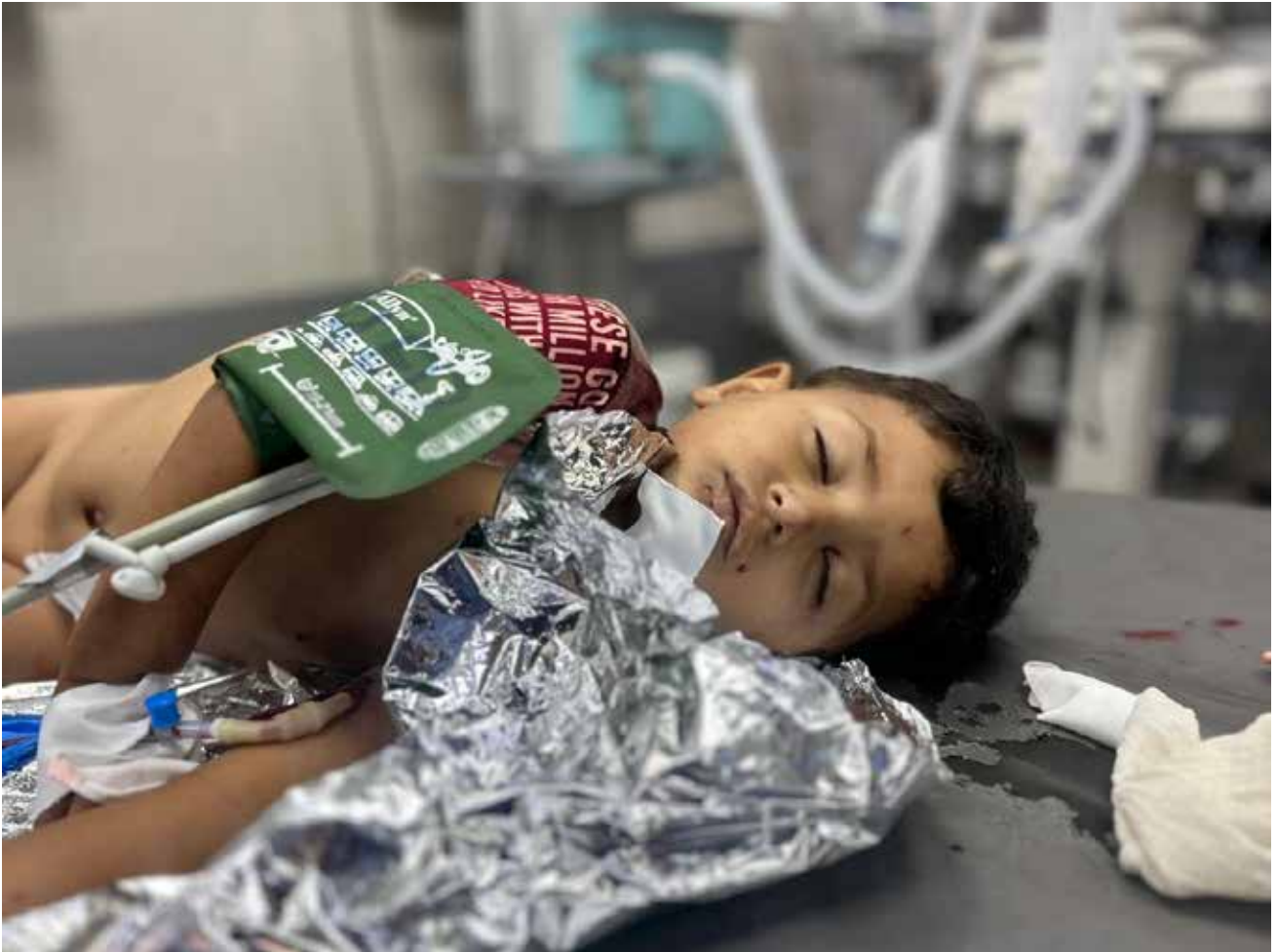

Imagen 170: Khaled, de 2 años, es atendido en Urgencias tras haber sido bombardeado por el ejército israelí. Presenta perforaciones abdominales por metralla, con shock hemorrágico severo, y heridas, con pérdida de partes blandas, en pie izquierdo y pierna derecha. El bombardeo se produjo en la zona humanitaria de Al Mawasi, adonde el ejército israelí le dijo a la población gazatí que acudiera para no ser dañada por los bombardeos. (Jan Yunis, 14 de julio de 2025).

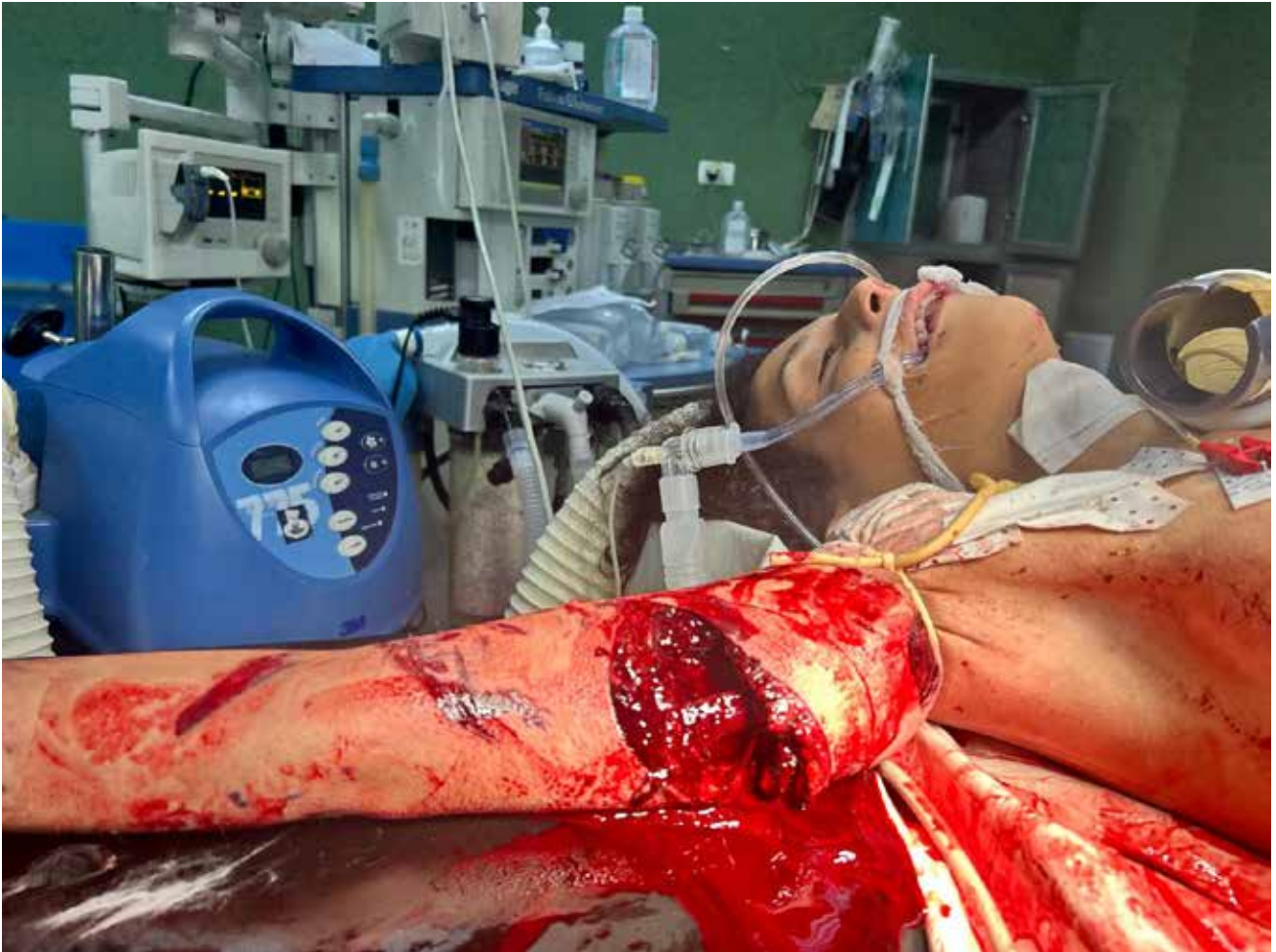

Imagen 171: Intisar, de 25 años, es operada por los cirujanos generales y por los vasculares. La metralla procedente de una bomba israelí le ha producido una gran perforación abdominal, con salida del contenido intestinal, y una grave lesión arterial en su brazo derecho. (Jan Yunis, 14 de julio de 2025).

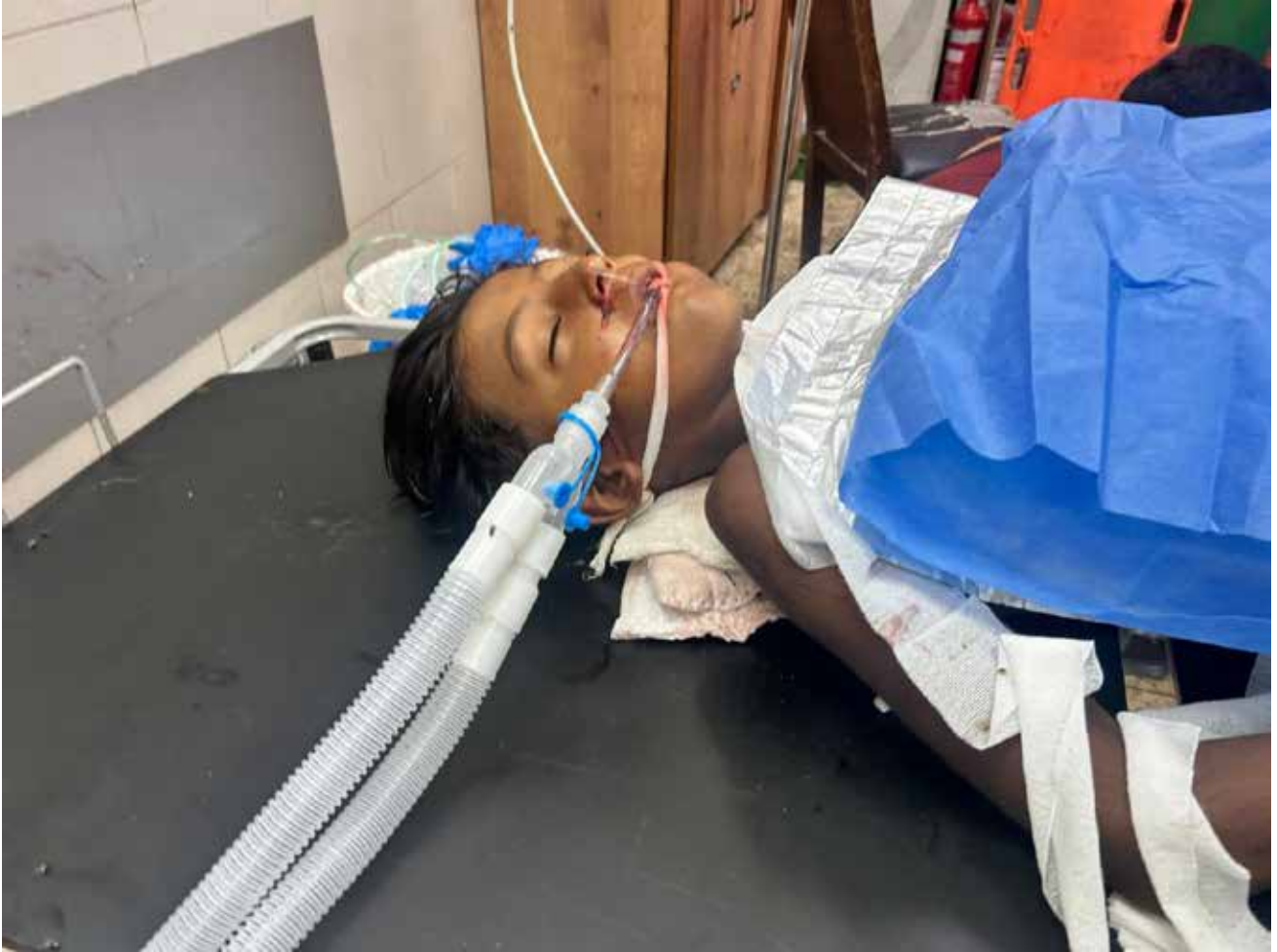

Imagen 172: Akram, de 9 años, permanece intubado en Urgencias después de haber sufrido un bombardeo israelí. Presenta un traumatismo craneoencefálico severo, con contusión cerebral frontal y hematoma epidural izquierdo. (Jan Yunis, 14 de julio de 2025).

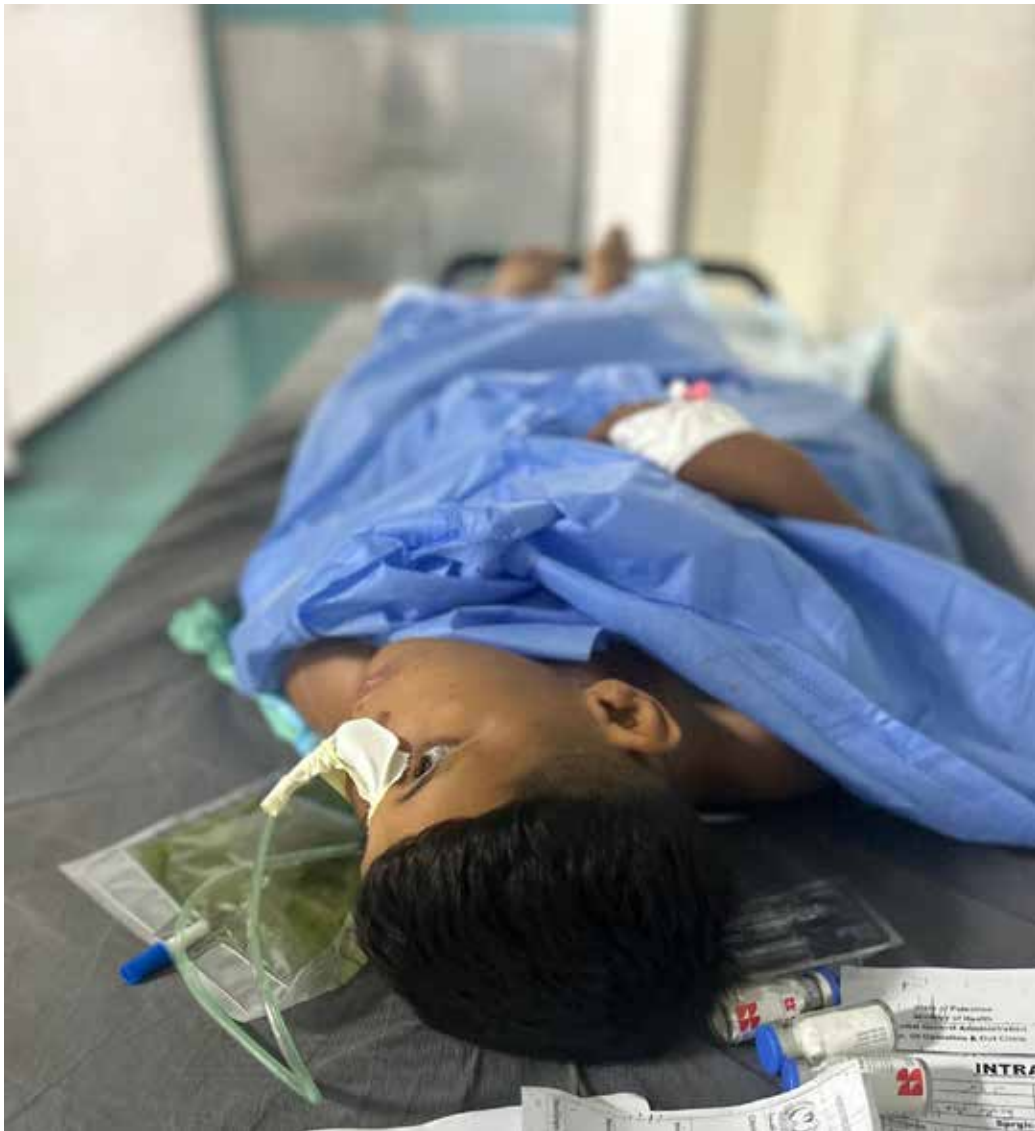

Imagen 173: Yabi Mohamed, de 14 años, en el postoperatorio inmediato de una laparotomía. Fue disparado en el torso por el ejército israelí, lo que le provocó varias perforaciones intestinales que fueron reparadas. (Jan Yunis, 16 de julio de 2025).

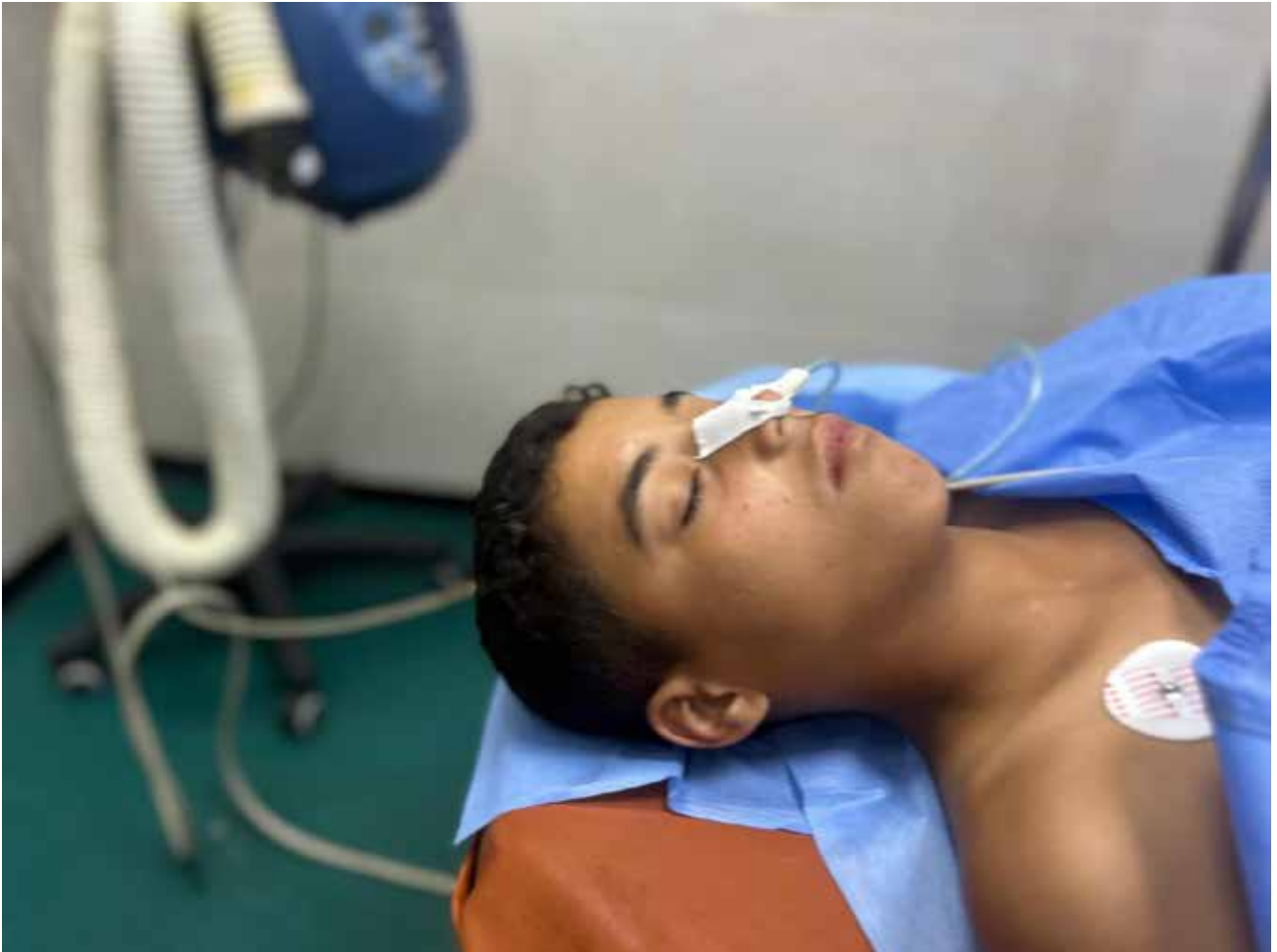

Imagen 174: Nabil, de 14 años, tras haber sido sometido a una laparotomía. La metralla procedente de una bomba israelí le produjo perforaciones intestinales que pudieron ser reparadas. (Jan Yunis, 16 de julio de 2025).

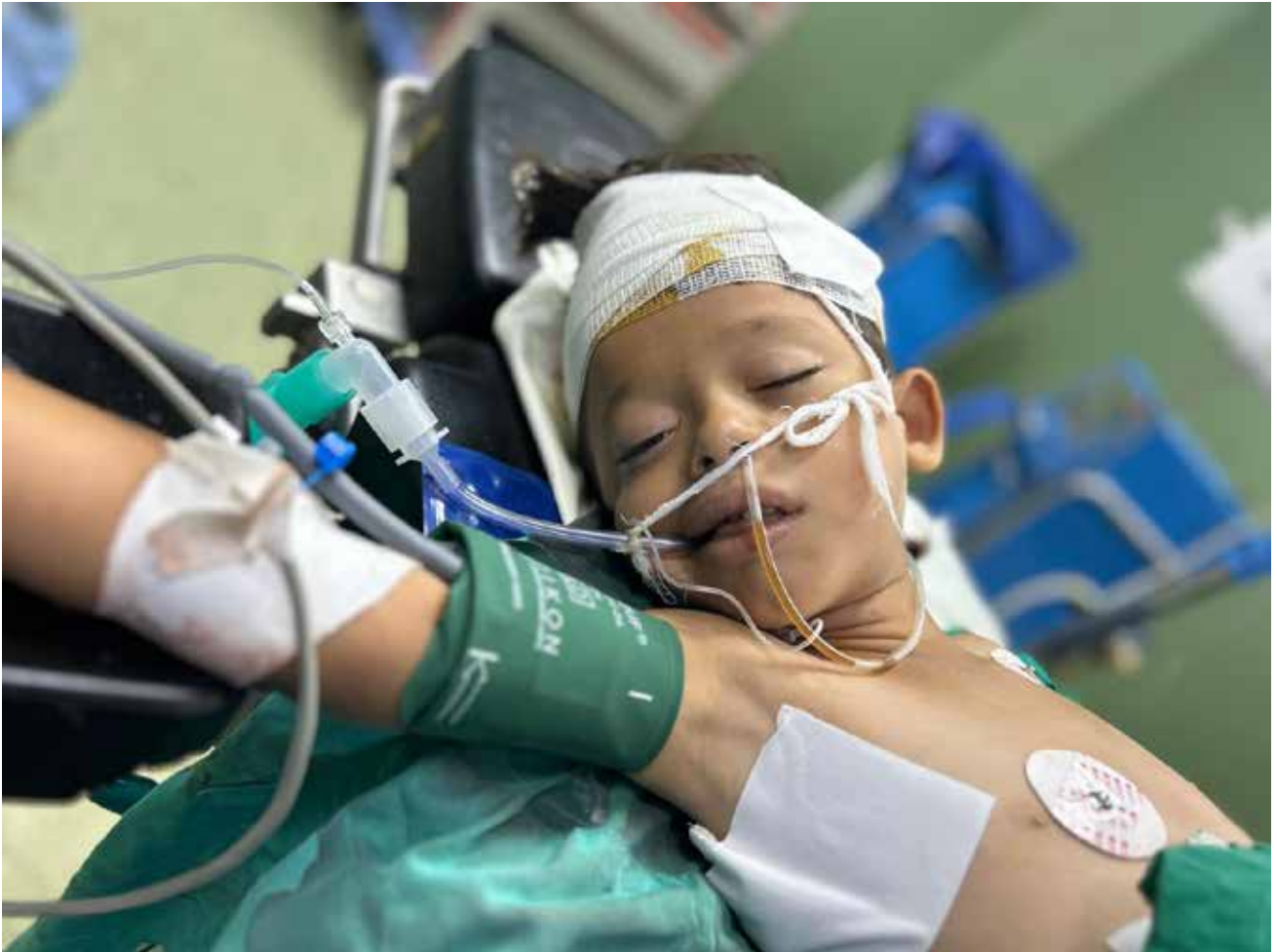

Imagen 175: Yazen, de 6 años de edad, en el la mesa operatoria, en postoperatorio inmediato de una laparotomía destinada solucionar las múltiples heridas internas, en los intestinos y el riñón derecho, causadas por la metralla de una bomba israelí. En el ataque, ocurrido sobre su tienda en la zona humanitaria de Al Mawasi —adonde se le dijo a la población que acudiera para no ser bombardeada—, fallecieron sus padres y dos de sus tres hermanos. Él fallecería tres horas después de tomarse esta fotografía. Su hermana, única superviviente de la familia, permanece herida de gravedad en la UCI. (Jan Yunis, 21 de julio de 2025).

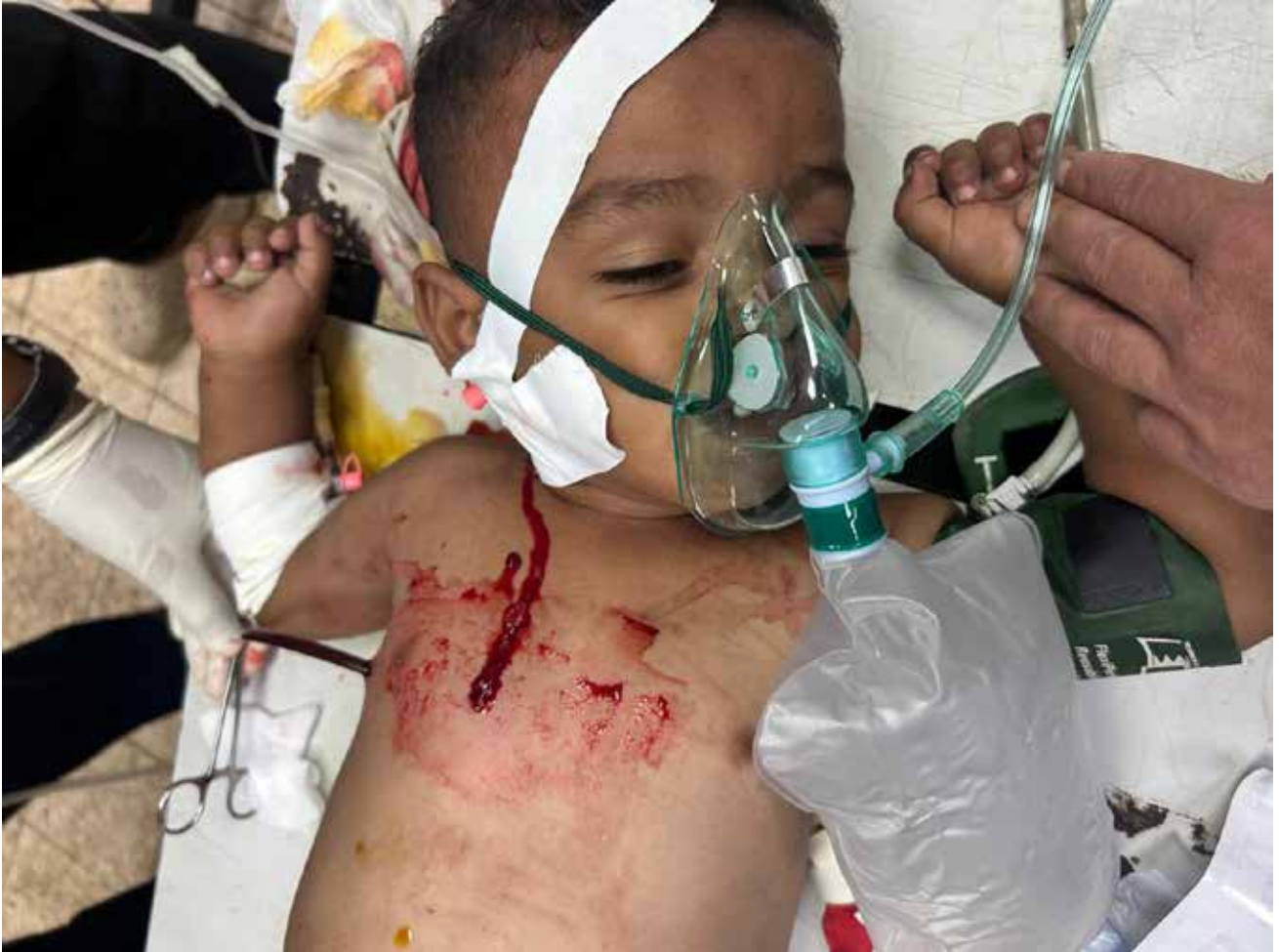

Imagen 176: Elias, de 2 años, es atendido en Urgencias tras haber sufrido un bombardeo del ejército israelí en la zona humanitaria de Al Mawasi. Presenta perforación por metralla en el tórax, con hemoneumotórax derecho, y el abdomen, con hemoperitoneo, con importante shock hemorrágico asociado. (Jan Yunis, 21 de julio de 2025).



Imagen 177: Samer, de 16 años, en el suelo de Urgencias tras haber sido atacado por el ejército israelí en las inmediaciones de un punto de reparto de ayuda humanitaria en Jan Yunis. Presenta una herida penetrante, de entrada, en la zona submandibular derecha, y un orificio de salida en la región malar izquierda, producidos presumiblemente por una esquirla de metralla o una bala. Del ataque recuerda haber escuchado, de repente, disparos y explosiones contra las personas que, como él, esperaban para recoger un saco de harina. (Jan Yunis, 26 de julio de 2025).

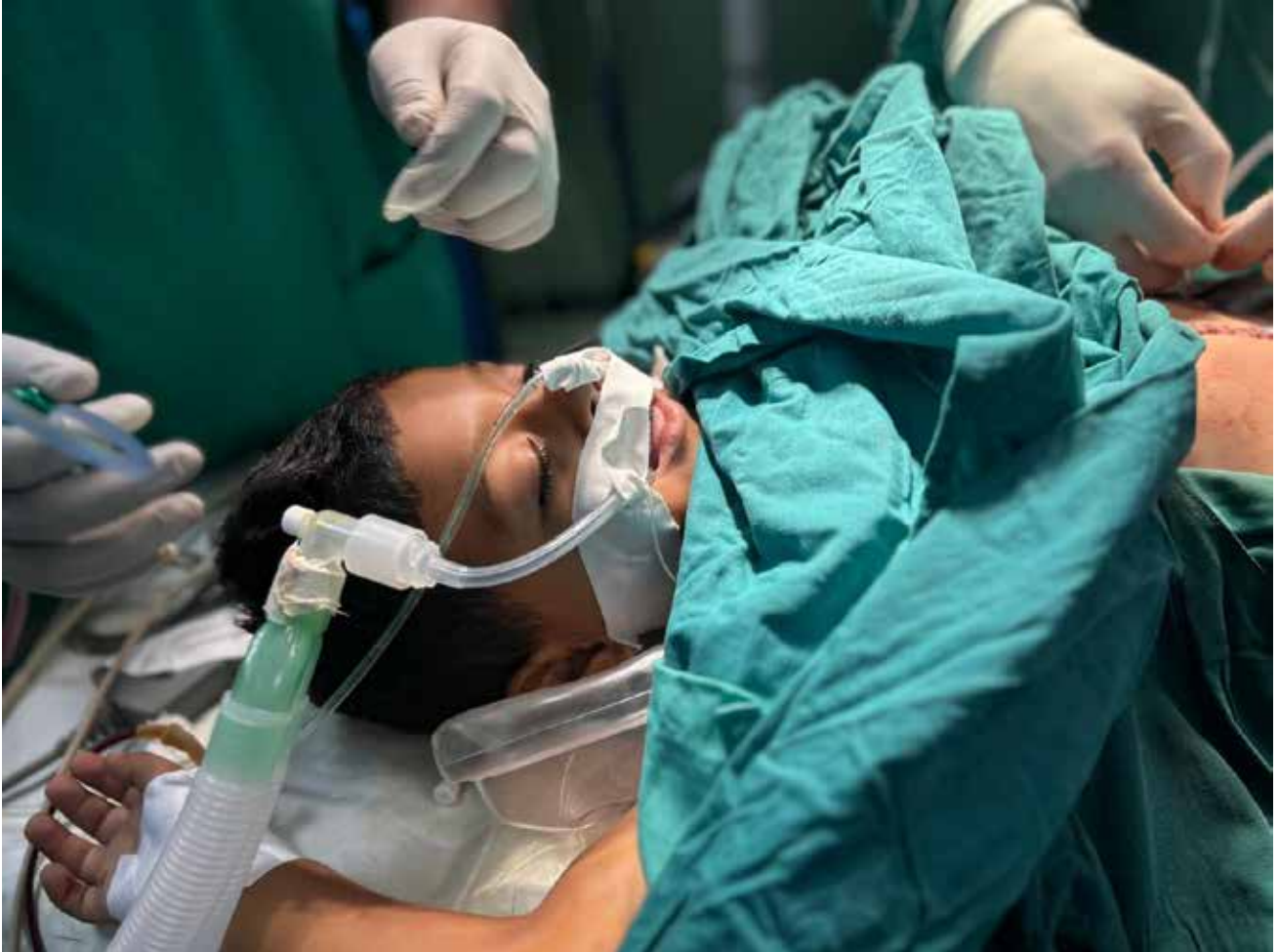

Imagen 178: Ahmed, de 5 años, es intervenido por laparotomía tras haber sufrido un bombardeo israelí. Presenta perforaciones por metralla en colon transverso, estómago y riñón izquierdo, motivo por el cual este ha tenido que ser extirpado. (Jan Yunis, 26 de julio de 2025).

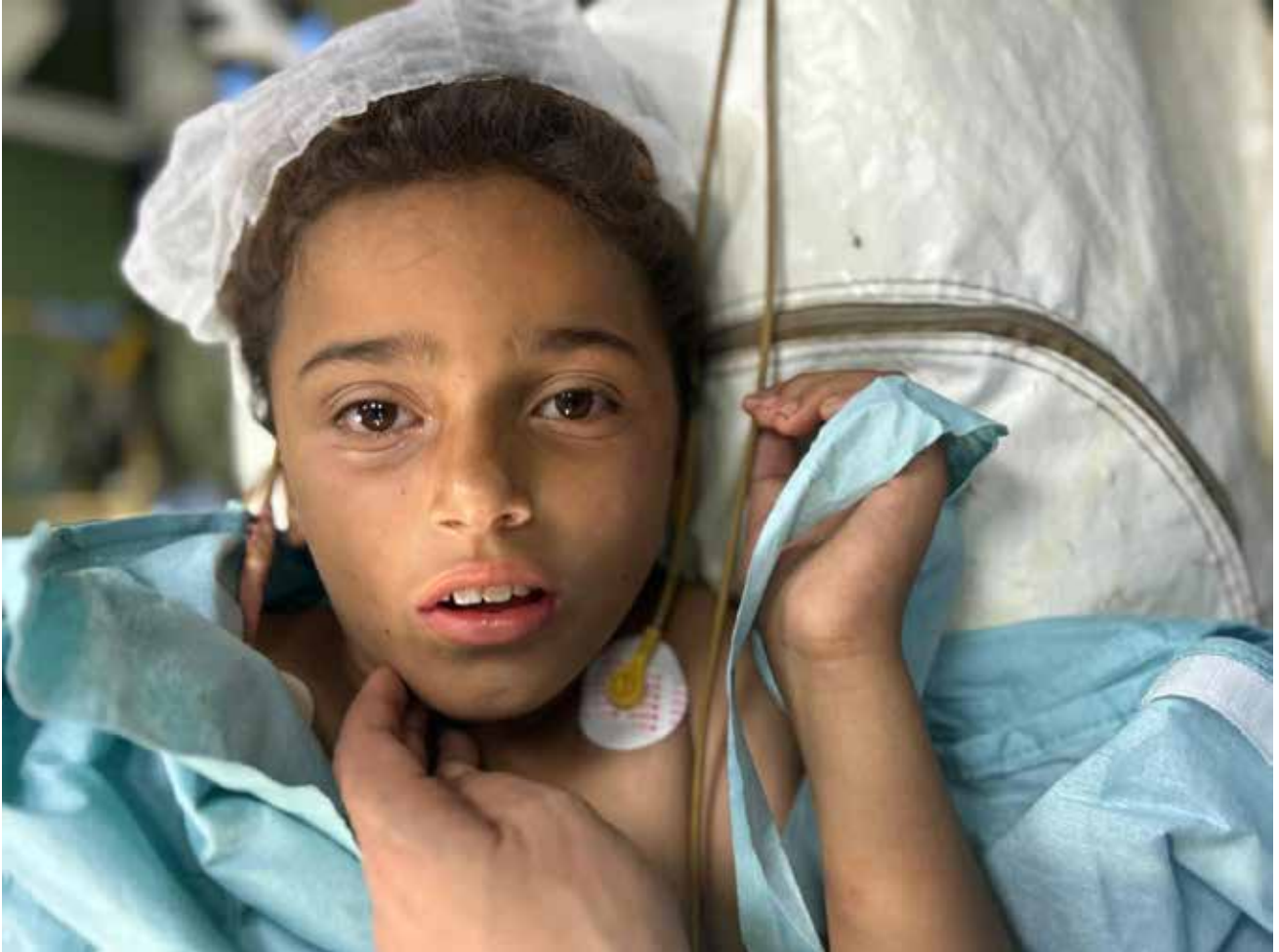

Imagen 179: Islam, de 8 años, en los momentos previos a ser anestesiada para proceder a una laparotomía. Sufre perforaciones por metralla en la región epigástrica, tras haber sido bombardeada por el ejército israelí. (Jan Yunis, 27 de julio de 2025).